LABORATOIRE DE MÉDECINE OPÉRATOIRE DE GENÈVE

ÉTUDE

SUR LES PROCÉDÉS

DE

RÉSECTION TIBIO-TARSIENNE

PAR

le Dr Pierre-Louis GREMAUD

Ancien médecin assistant de la clinique ophthalmique du Molard (Genève)

Médecin diplômé de la Confédération suisse.

DISSERTATION INAUGURALE

PRÉSENTÉE A LA FACULTÉ DE MÉDECINE DE GENÈVE

pour obtenir le grade de docteur en médecine.

GENÈVE

IMPRIMERIE TAPONNIER ET STUDER, ROUTE DE CAROUGE

1884

LABORATOIRE DE MÉDECINE OPÉRATOIRE DE GENÈVE

ÉTUDE

SUR LES PROCÉDÉS

DE

RÉSECTION TIBIO-TARSIENNE

PAR

Pierre-Louis GREMAUD

Médecin diplômé de la Confédération suisse.

DISSERTATION INAUGURALE

PRÉSENTÉE A LA FACULTÉ DE MÉDECINE DE GENÈVE

pour obtenir le grade de docteur en médecine.

GENÈVE

IMPRIMERIE TAPONNIER ET STUDER, ROUTE DE CAROUGE

1884

A la mémoire de mon père.

A ma bien-aimée mère.

A mes chers frères.

A mon parent

Monsieur Joseph Jaquet

Conseiller national

Ancien Conseiller d'Etat de Fribourg.

Hommage d'affection et de reconnaissance
pour ses bienveillants conseils.

A mon vénéré maître

Monsieur le Professeur J.-L. Reverdin.

INTRODUCTION

Séduit par la simplicité du nouveau procédé de résection tibio-tarsienne du professeur J.-L. Reverdin, et par l'heureux résultat obtenu, nous avons jugé qu'il ne serait pas sans intérêt de faire une étude comparée des procédés multiples employés jusqu'à ce jour pour cette opération, et de rechercher si la manière de faire de notre maître n'offre pas de réels avantages sur celles de ses devanciers.

En parcourant la littérature étrangère, nous avons rencontré maintes descriptions de procédés récents, peu connus encore. Nous en donnerons plus loin la traduction.

Comme l'indique notre titre, ce travail est limité à l'étude du manuel opératoire de la résection du cou-de-pied, et nous n'aurons à nous occuper ni des maladies variées qui peuvent atteindre cette articulation, ni des divers moyens de traitement qui peuvent leur être appliqués.

Il n'empiètera ainsi pas plus sur le domaine de la pathologie que sur celui de la thérapeutique.

Voici le plan que nous avons adopté :

1. Historique.
2. Anatomie et physiologie.
3. Description des procédés opératoires.
4. Discussion.
5. Conclusions.

Nous ferons suivre cette étude, à titre d'appendice, d'une observation de résection tibio-tarsienne concernant un cas opéré

par M. le professeur J. Reverdin d'après le nouveau procédé que cette thèse a pour but de faire connaître.

Avant d'aborder notre sujet, nous sommes heureux de pouvoir exprimer notre profonde gratitude à l'éminent professeur et illustre chirurgien qui a bien voulu, avec une bienveillance extrême, nous assister de ses précieux conseils et diriger nos travaux au laboratoire.

Nous nous faisons également un devoir d'exprimer notre vive reconnaissance à M. le docteur Auguste Reverdin, professeur suppléant à la Faculté de médecine de Genève, pour l'intérêt qu'il nous a témoigné durant notre travail.

Nous ne terminerons pas cette courte introduction sans remercier M. le docteur Gautier fils, bibliothécaire de la Société médicale genevoise, dont l'aimable concours nous a facilité nos recherches bibliographiques.

HISTORIQUE

La résection tibio-tarsienne est une opération absolument moderne, en tant qu'opération règlée par l'art avec des indications précises et un manuel opératoire déterminé.

C'est dans les cas traumatiques, que l'idée de réséquer les os qui forment l'articulation du cou-de-pied vint pour la première fois aux chirurgiens. Hippocrate, le père de la médecine, en parle déjà d'une façon explicite, comme traitement de certaines fractures graves des extrémités inférieures des os de la jambe. Plus tard, Celse conseille, dans les cas de fractures comminutives et de luxations compliquées, d'enlever les extrémités osseuses qui font saillie à travers la plaie et empêchent le pied dévié de reprendre sa position normale. Mais Galien seul, dans l'antiquité, osa mettre ce conseil en pratique et tenta cette opération. Puis, traversant tout le moyen âge, époque où les chirurgiens se bornent exclusivement à amputer le membre inférieur dans les cas de lésion des os qui forment l'articulation tibio-tarsienne, il nous faut arriver jusqu'à la bataille de Fontenoi, en 1745, pour entendre parler de la résection des malléoles. Encore ce cas de Ried ou Read, qui concernait un soldat,

dont un projectile avait fracturé comminutivement le tibia et le péroné, doit-il plutôt être regardé comme une extraction d'esquilles à travers la plaie des téguments que comme une résection proprement dite. C'est Gooch, en Angleterre, qui fit le premier, d'une façon méthodique, en 1758, une résection malléolaire suivie d'un plein succès. Enfin Moreau père, de Bar-sur-Ornain, réséqua, en 1782, l'extrémité inférieure du tibia à un nommé Lecheffe, avec un résultat si parfait, qu'il envoya la même année, sur les résections, un mémoire à l'Académie de chirurgie qui ne le publia pas. Cette pratique fut cependant suivie peu après par Hey, Park, White, Rumsey, Taylor, Flour et A. Cooper en Angleterre, par Josse, Deschamps et Delpech en France, et plus tard par Græfe, Textor, Weber et Rothmund en Allemagne, et par Roux en France. Elle fut abandonnée ensuite, depuis 1830, par la généralité des chirurgiens, si bien que Volkmann a pu dire avec quelque raison que le mérite d'avoir vulgarisé cette opération revient à Langenbeck. Ce dernier l'a introduite, en 1865, dans la pratique militaire, et il en cite, dans ses *Chirurgische Beobachtungen aus dem Kriege*, 12 cas personnels, tous antérieurs à la guerre de 1870 et tous suivis de résultat heureux.

Moreau père fut le premier qui réséqua (en 1792) l'articulation tibio-tarsienne pour carie des os de la jambe, et qui décrivit un procédé opératoire méthodique. Le précepte n'en était pas nouveau, c'est vrai ; il se trouve formulé de la façon suivante dans Paul d'Egine : « Si extremitas ossis prope articulum fuerit affecta (carie) resecare ipsam oportet, » mais personne

ne l'avait encore mis en pratique pour le pied. Moreau lui-même avait déjà fait, en 1786, la résection de la tête de l'humérus et de la cavité glénoïde de l'omoplate pour la même cause pathologique, et c'est à propos de ce fait qu'il avait envoyé, en 1789, à l'Académie de chirurgie, un nouveau mémoire intitulé : *Mémoire dans le but de faire connaître une nouvelle manière de détruire les caries et de démontrer l'insuffisance et les dangers des moyens employés jusqu'alors.* Ses idées ne prévalurent pas immédiatement à l'Académie, mais le temps lui donna raison. Il eut bientôt des imitateurs, d'abord dans son propre fils, puis dans Champion, Jæger, Textor, Guenther, Heyfelder, etc.

En 1857, Murney eut l'idée d'appliquer cette opération à une tumeur blanche du cou-de-pied et de la conseiller pour toutes les affections articulaires chroniques rebelles aux agents modificateurs.

Enfin, c'est à Lund, de Manchester, que revient le mérite d'avoir inauguré la résection d'un os de cette articulation dans les cas de pieds bots congénitaux avec déformation du squelette, bien que la voie lui ait été ouverte déjà par Littlé[1], qui avait recommandé, en 1854, l'extirpation du cuboïde. Lund n'avait enlevé, il est vrai, que l'astragale (nous verrons plus loin que l'extraction de l'astragale seul ne doit pas compter comme une résection tibio-tarsienne, même partielle), mais le principe était posé, et l'exemple du chirurgien anglais lui créa des imitateurs dans Ried père qui fit deux fois l'ablation de l'astragale avec la

1. D'après le rapport de Bryant dans la *Medical Times and Gazette*, 7 décembre 1878.

résection de la malléole péronière pour pieds bots, dans Paul Vogt, de Greifswald, E. Bœckel, et d'autres chirurgiens encore. Cette opération orthopédique est appliquée aujourd'hui non-seulement au pied bot congénital, mais encore à des déformations du squelette du pied consécutives à des altérations osseuses guéries. C'est précisément pour un cas pareil, dont nous publions ci-après l'observation, que le professeur Reverdin a inventé son procédé opératoire.

Nous ne faisons pas ici l'historique des divers procédés qui ont été employés, mais nous indiquerons aussi exactement que possible à côté de la description de chacun d'eux, la date et l'ouvrage où ils ont été publiés.

Nous regrettons de ne pouvoir faire connaître les résultats et les accidents qui ont suivi toutes les résections tibio-tarsiennes pratiquées jusqu'à ce jour. Le cadre restreint de notre travail ne nous permettrait de le faire qu'en dressant un tableau statistique de tous les cas connus. Or, cette statistique ne nous donnerait pas un enseignement exact, car la plupart de ces cas sont antérieurs à la méthode antiseptique, et opérés, par conséquent, dans de moins bonnes conditions qu'ils le seraient aujourd'hui. De plus, elle contiendrait forcément une lacune regrettable et importante vu le sujet que nous avons choisi : c'est qu'il nous serait rarement possible d'indiquer quel procédé a été employé pour cette opération.

Parmi les statistiques que nous avons sous les yeux, nous devons citer comme étant la plus complète, la thèse de Laurenz Lauff, élève de Volkmann, intitulée : *Zur Statistik der Fussgelenkresektionen*, et parue à

Halle, en 1872. Elle contient 104 cas, dont 65 de résection complète et 39 de résection partielle. Parmi les opérés de résection complète, 53 conservèrent la vie, 49 guérirent dont 46 avec un résultat parfait et le complet usage de leur membre. Le temps que mit la guérison à se produire fut en moyenne de 167 jours. Pour trois centimètres d'os réséqué, il resta en moyenne un centimètre de raccourcissement définitif. Ce furent les résections sous-périostées qui donnèrent les plus beaux résultats, car 21 opérations pratiquées d'après cette méthode donnèrent 17 résultats parfaits. Sur les 39 cas de résection partielle, les deux os de la jambe furent sectionnés 23 fois, en même temps. Sur ce nombre, 12 malades guérirent avec un heureux résultat au bout de 145 jours en moyenne, et avec un raccourcissement permanent d'un centimètre par trois centimètres réséqués ; 10 moururent après un terme moyen de 20 jours. Les 16 réséqués d'un seul os de la jambe donnèrent un résultat plus satisfaisant : 10 guérirent au bout d'un temps moyen de 102 jours avec le complet usage de leurs membres et 4 seulement moururent.

Dans les deux tiers des cas de guérison complète on obtint des mouvements dans la nouvelle articulation ; dans un tiers seulement survint une ankylose parfaite. Mais, nous le répétons, on ne saurait tirer de conclusion précise pour notre époque et l'avenir de tous ces faits antérieurs à l'année 1872. Comme toutes les autres grandes opérations sur les membres, celle qui nous occupe est redevable de son emploi toujours croissant à trois grandes conquêtes de la chirurgie moderne : 1° la découverte des différents

agents anesthésiques ; 2° la méthode antiseptique de Lister, dont le nom, justement honoré déjà par la munificence de la reine Victoria, sera placé, par la postérité, à côté de celui des grands bienfaiteurs de l'humanité, et 3° la méthode hémostatique d'Esmarch.

Nous parlerons, dans un autre chapitre, des perfectionnements qu'a apportés la méthode sous-capsulo-périostée d'Ollier.

Il serait déplacé d'appeler aujourd'hui la résection tibio-tarsienne une opération de l'avenir, car elle est entrée d'une façon définitive dans la pratique habituelle d'un grand nombre de chirurgiens. Nous souhaitons que son immense avantage de conserver non mutilé un membre aussi utile, ne tardera pas à lui gagner la faveur de tous.

ANATOMIE ET PHYSIOLOGIE

Ce chapitre ne contient pas une description anatomique minutieuse du segment de membre sur lequel se pratique l'opération qui forme le sujet de notre travail. Nous nous y bornons presque exclusivement à indiquer d'une façon brève la situation exacte de certains organes qui doit être connue, pour comprendre le manuel opératoire que nous décrirons et discuterons plus loin.

La peau du cou-de-pied est plus fine, et se rétracte davantage en dedans et en avant, qu'en dehors et surtout en arrière. Sous le talon elle ne se rétracte pas, vu sa grande épaisseur. Sauf en ce point et entre le tendon d'Achille et les malléoles, le tissu adipeux sous-cutané est rare dans cette région, aussi toutes les saillies osseuses sont-elles très faciles à reconnaître. Les aponévroses, très résistantes, offrent une disposition de cloisonnement qui intéresse peu pour notre sujet. Il suffit de se souvenir que chaque loge, dans laquelle passe un ou deux tendons, est tapissée d'une synoviale qui peut s'enflammer, après la section de ces derniers. — Le parcours des tendons est, au contraire, très important à connaître. Ceux de la région antérieure sont, comme on le sait, au nombre

de quatre. Deux d'entre eux : celui du jambier antérieur et celui de l'extenseur propre du gros orteil passent en dedans de la ligne médiane et se dirigent vers le gros orteil. Les deux autres, situés plus en dehors et passant dans une même loge aponévrotique, se dirigent, au-devant de la tête de l'astragale, vers le bord externe du pied ; ce sont : le tendon de l'extenseur commun des orteils et le tendon du péronier antérieur, que Bouchard considère comme une simple annexe du précédent. En dehors, les tendons des deux péroniers latéraux, qui passent d'abord verticalement dans une gouttière creusée aux dépens de la face postérieure de la malléole externe, forment ensuite, à la pointe de celle-ci, un angle plus ou moins ouvert en avant, suivant le degré de flexion du pied, et se dirigent vers l'apophyse du cinquième métatarsien. En arrière, nous trouvons le tendon d'Achille qui forme la saillie que l'on connaît et le tendon du plantaire grêle. Enfin le groupe interne, caché par le relief que forme le bord postérieur de la malléole tibiale, et appliqué immédiatement derrière elle, se compose du tendon du jambier ou tibial postérieur, du tendon du fléchisseur commun des orteils et, plus profondément, de celui du fléchisseur propre du gros orteil.

Les artères qu'il importe d'éviter en avant sont : l'artère tibiale antérieure qui occupe, au cou-de-pied, le milieu de l'espace intermalléolaire, et passe entre le tendon de l'extenseur commun et le tendon de l'extenseur propre du gros orteil, et l'artère pédieuse qui la continue et se dirige vers le premier espace intermétatarsien. On rencontre encore, dans cette région, deux branches malléolaires formées par l'ar-

tère tibiale antérieure : la branche interne se dirige vers la malléole du même nom, en passant sous le tendon du jambier antérieur; l'externe, qui naît quelquefois de l'artère péronière antérieure, est plus importante par son volume et ses larges anastomoses avec l'artère dorsale du tarse, la péronière antérieure et la plantaire externe, aussi importe-t-il beaucoup de ne jamais la couper qu'entre deux ligatures. Elle chemine transversalement, au-devant du cuboïde, vers la malléole péronière. Dans la région postéro-externe, nous trouvons, profondément située et accolée au bord interne du péroné, l'artère péronière qui se divise, immédiatement au-dessus des malléoles, en deux branches : la péronière postérieure, peu importante, qui continue son trajet, et la péronière antérieure qui perfore la membrane interosseuse et se répand sur la face antérieure du tibia. La région postéro-interne n'offre qu'une artère importante : la tibiale postérieure, qui descend entre l'aponévrose jambière profonde et la couche profonde des muscles. Elle occupe exactement la partie moyenne de l'espace compris entre le bord postérieur de la malléole interne et le bord interne du tendon d'Achille. Elle passe ensuite sous le calcaneum où elle se divise en deux branches terminales : l'artère plantaire interne, et l'externe, qui vont nourrir la région plantaire du pied.

Outre les veines satellites des artères, nous mentionnerons deux veines superficielles qui cheminent dans le tissu cellulaire sous-cutané : la saphène interne, au-devant de la malléole interne, et la saphène externe, qui monte derrière la malléole du même

nom. Dans le tissu cellulaire sous-cutané, nous voyons encore, sur la face antérieure de l'articulation tibio-tarsienne, les rameaux du nerf musculo-cutané dont le plus externe passe en dedans du tendon extenseur du petit orteil. Quant aux autres nerfs de la région, ils affectent des rapports intimes avec les vaisseaux. Les nerfs saphènes côtoient les veines saphènes homonymes, le nerf tibial antérieur longe le bord interne de l'artère tibiale antérieure, le nerf tibial postérieur suit le bord postérieur de l'artère du même nom, et les artères plantaires sont longées par les deux nerfs plantaires.

La disposition du squelette du segment de membre qui nous occupe, est trop connue pour que nous jugions nécessaire d'en faire une description détaillée. Il nous suffira de rappeler que, sur une longueur de 3 à 5 centimètres, les deux os de la jambe sont si intimément rapprochés à leur partie inférieure qu'il est impossible d'introduire un instrument entr'eux, et que, dans les cas de difformité consécutive à un ancien traumatisme, il existe une troisième pièce osseuse intermédiaire au deux os, dont M. Verneuil a depuis longtemps remarqué la présence, et que M. Delorme, professeur agrégé au Val-de-Grâce, dans son article *Pied* du dictionnaire Baillière, regarde comme constante. « Lorsque le tibia se luxe en dedans, dit M. Nepveu[1], il se sépare en deux portions, l'une, le fragment bien connu qui fait saillie en dedans, l'autre, qui se détache de la face articulaire et continue

1. Dans le tome VIII, n° 1 de 1882, des *Bulletins et Mémoires de la Société de chirurgie de Paris*, page 63.

à adhérer au péroné par les ligaments péronéo-tibiaux. »

Il est important de savoir aussi que la ligne articulaire astragalo-calcanéenne est située, en dehors, à un demi-centimètre au-dessous de la pointe malléolaire externe, et que le pied étant complétement défléchi, l'articulation astragalo-scaphoïdienne se trouve un bon travers de doigt plus bas qu'une ligne passant par les deux pointes malléolaires, et correspond à la partie moyenne de cette ligne.

Quant aux ligaments, il suffit, ce nous semble, de les mentionner, leur nom indiquant déjà avec exactitude leur situation et leurs insertions. Ce sont, en avant : le ligament péronéo-tibial antérieur, et l'astragalo-scaphoïdien supérieur; en dehors, les ligaments péronéo-calcanéen, péronéo-astragalien antérieur, et calcanéo-astragalien interosseux; en arrière, le ligament péronéo-tibial postérieur, le ligament péronéo-astragalien postérieur et le ligament astragalo-calcanéen postérieur; enfin, en dedans, le ligament latéral interne ou deltoïdien, qui est très résistant, s'insère en haut sur le sommet de la malléole et rayonne de là, en avant sur le scaphoïde, et un peu en arrière, sur la petite apophyse du calcanéum.

Quelques remarques sur la physiologie de cet article sont aussi très utiles, comme nous le verrons à propos de la section des os.

Le mouvement de flexion et d'extension du pied sur la jambe est le plus important qui se produise dans l'articulation tibio-tarsienne. Il existe cependant un autre mouvement physiologique dans cette articulation : celui de rotation, qui a été signalé déjà par

les frères Weber. Il s'exécute autour d'un axe vertical et a pour but de porter légèrement la pointe du pied, soit en dedans, soit en dehors. Ce mouvement consiste en un léger pivotement de l'astragale autour de la malléole interne comme centre, mais encore pour qu'il se produise, faut-il que le pied soit dans une certaine extension.

Il ne faut pas confondre les mouvements d'adduction et d'abduction du pied, avec les mouvements de latéralité de l'articulation tibio-tarsienne, qui sont pathologiques et ne se produisent que lorsque la mortaise formée par les deux malléoles n'emboîte plus exactement la poulie astragalienne. Les premiers se produisent non dans l'articulation tibio-tarsienne, mais dans l'articulation calcanéo-astragalienne dont les surfaces articulaires sont disposées dans une direction toute différente. Cependant ces mouvements d'abduction et d'adduction occupent à un haut degré le chirurgien qui résèque l'articulation du cou-de-pied, car, s'il peut conserver la moitié inférieure de l'astragale, il doit empêcher leur production dans l'articulation nouvelle, et chercher au contraire autant que possible à les reproduire quand il extirpera complétement cet os.

Il nous reste encore à réfuter une erreur physiologique qui a eu cours jusqu'à ces derniers temps, et qui consiste à attribuer les mouvements de flexion et d'extension qui s'observent au bout d'un certain temps dans un pied réséqué, aux articulations médio-tarsiennes dont les ligaments se seraient relâchés. Cette opinion erronée est déjà émise dans l'observation de résection tibio-tarsienne de Moreau père

(1792) pour carie. On y lit : « Il n'existe plus d'articulation tibio-tarsienne, mais l'astragale avec le scaphoïde, le calcaneum avec le cuboïde, ont acquis une mobilité qui supplée en partie à la jointure détruite, en sorte qu'avec un talon élevé, la claudication est peu apparente. »

M. Nodet, de Lyon, a fort bien étudié ces mouvements et a eu le bonheur d'avoir des pièces pathologiques sous les yeux. Il a préparé soigneusement les articulations du pied, puis, fixant successivement l'astragale ou le pied, il a vu quels étaient les mouvements possibles du pied sur l'astragale, et réciproquement. Il est arrivé aux conclusions suivantes[1] :

« 1° Le pied étant fixe, comme dans la station debout, si l'on imprime des mouvements d'extension et de flexion à la jambe, l'astragale fait corps avec le pied pendant ces mouvements et reste complétement immobile.

« 2° Dans ces mêmes conditions, l'astragale ne peut se déplacer qu'en imprimant au pied un mouvement par lequel la pointe du pied se porte en bas et en dedans.

« 3° Ce mouvement produit, les surfaces articulaires de l'astragale et du calcanéum ne se correspondent pas exactement, les ligaments sont relâchés, et alors, des mouvements antéro-postérieurs peuvent agrandir l'extension et la flexion du pied dans des limites très restreintes. Il se fait dans ce cas une saillie de la tête de l'astragale qui tend à s'échapper de la cavité de réception que lui offre le scaphoïde.

1. *De l'application de la méthode sous-capsulo-périostée à la résection tibio-tarsienne.* Lyon, 1869.

« 4° On ne peut obtenir, entre le calcanéum et le cuboïde que des mouvements de glissement ou de rotation insignifiants au point de vue qui nous occupe.

« 5° Les autres articulations du pied ne peuvent pas non plus suppléer les mouvements d'extension et de flexion du pied sur la jambe. Lorsque le pied supporte une pression comme dans la station debout, que les os du tarse se sont rapprochés pour constituer une voûte sur laquelle porte le poids du corps, et que la plante du pied, fortement étendue, est appliquée sur le sol, tout mouvement antéro-postérieur ne peut se passer que dans l'articulation tibio-tarsienne, ou, une fois le talon enlevé du sol, dans les articulations métatarso-phalangiennes.

« On ne peut objecter, ajoute-t-il, que les choses se passent différemment dans les cas pathologiques, car nous avons vu que ce ne sont pas seulement les ligaments, mais aussi les surfaces osseuses elles-mêmes qui s'opposent à ce que les articulations de l'astragale avec le pied remplacent l'articulation de l'astragale avec la jambe. Les mouvements de flexion et d'extension constatés chez les réséqués, et qui ont donné lieu à l'erreur que nous combattons, ne peuvent donc être dus qu'à une ankylose incomplète. »

PROCÉDÉS OPÉRATOIRES

Nous avons divisé les nombreux procédés de résection tibio-tarsienne, suivant que l'incision des téguments intéresse surtout la jambe ou le pied, en *procédés à incisions jambières* et *procédés à incision tarsienne.*

Cette division, quelque singulière qu'elle puisse paraître d'abord, n'en a pas moins une utilité pratique qu'on appréciera plus loin.

I. PROCÉDÉS A INCISIONS JAMBIÈRES

1. *Procédé de Moreau*[1]. (Pl. I, fig. 1 et 2). Le patient étant couché sur le dos et le pied malade reposant sur son bord tibial, Moreau père commençait par la résection du péroné. Il pratiquait d'abord une incision longitudinale depuis la pointe de la malléole externe jusqu'à huit à dix centimètres (trois ou quatre pouces) au-dessus. Puis il menait une seconde incision, transversale qui, partant de l'extrémité inférieure de la première, s'étendait en avant jusqu'au tendon du péronier antérieur. Ces deux incisions réunies formaient un L.

1. Voir : *Essai sur l'emploi de la résection*, par Moreau fils, 1803, 1816.

La première, c'est-à-dire la longitudinale, pénétrait jusqu'à l'os, pendant que la transversale n'intéressait que la peau. Il disséquait ensuite le lambeau triangulaire et dégageait le péroné des tendons qui l'entourent. Puis, l'espace interosseux étant nul dans les quatre ou cinq derniers centimètres de la jambe et ne permettant pas l'introduction d'un manche de scalpel ou d'un autre corps pour garantir les parties molles de l'action de la scie, le chirurgien de Bar-sur-Ornain coupait le péroné avec le ciseau et le maillet et le renversait en dehors, de haut en bas, pour faciliter la section des faisceaux fibreux qui unissent la malléole externe au tibia, à l'astragale et au calcanéum.

On tournait le pied en dehors, pour la résection du tibia. Ici encore, Moreau menait une incision longitudinale, de huit à dix centimètres, à partir de la pointe de la malléole interne, qui pénétrait jusqu'au bord postérieur de l'os, et une seconde, transversale, depuis la pointe malléolaire jusqu'au tendon du jambier antérieur. Le lambeau disséqué, et le tibia isolé en avant et en arrière des muscles et des vaisseaux qui l'entourent, un aide passait sous la face postérieure de cet os le manche d'un scalpel, pendant que le chirurgien, l'index gauche passé sous le pont antérieur des parties molles, introduisait la lame d'une scie sur la face antérieure du tibia qu'il sciait d'avant en arrière.

Il renversait le fragment osseux de haut en bas et l'enlevait en ménageant l'artère tibiale postérieure, le nerf qui l'avoisine et les tendons.

Il renversait ensuite le pied en dehors pour inspecter l'astragale, emportait avec la gouge ou la scie la portion malade, ou en faisait l'ablation complète.

La résection terminée, il réunissait par des points de sutures les bords des deux plaies, pansait celles-ci et fixait le pied dans une bonne position.

2. *Procédé de Jæger*[1]. (Planche I, fig. 3 et 4). Cet auteur commençait, comme Moreau, par faire, de chaque côté de l'articulation, une incision composée d'une partie longitudinale, longue de huit à dix centimètres, aboutissant à la pointe de la malléole correspondante, et d'une partie transversale qu'il prolongeait en arrière, de façon à obtenir la figure d'un ⊥.

Mais, avant de faire la section du péroné, il en désarticulait l'extrémité inférieure. Puis il faisait saillir la malléole externe à travers la plaie et dénudait l'os à une hauteur convenable. Il faisait passer, de bas en haut, entre le péroné et le tibia, une sangle de cuir ou une spatule de zinc pour protéger les parties molles, et retranchait, avec la scie, toute la portion malade de l'os. Lorsque les parties molles l'empêchaient d'en terminer la section avec la scie, il achevait de détacher le fragment osseux avec l'ostéotome ou le ciseau. Quant au tibia, il le sciait ensuite d'arrière en avant, ce qui, du reste, avait été proposé déjà par Moreau fils.

3. *Procédé de Roux et Bourgerie*[2]. (Pl. I, fig. 5 et 6). D'après ces deux chirurgiens, on pratique deux incisions longitudinales en |, c'est-à-dire droites, longues

1. Jæger, *Opérat. résect. consp.*, 1832, et Heyfelder, *Traité des résections*, trad. par Bæckel (p. 125).

2. Sédillot et Legouest, *Traité de médecine opér.*, 1878, et Guenther, *Lehre von den blutigen Operationen am menschlichen Kœrper*, 1859.

de huit à dix centimètres, sur les deux os de la jambe. Ces incisions s'étendent depuis sept ou huit centimètres au-dessus de la pointe de la malléole correspondante, jusqu'au tendon de l'abducteur du gros orteil du côté tibial, et jusqu'au tendon de l'abducteur du petit orteil, du côté péronier. Sur les os de la jambe, le bistouri doit couper toute l'épaisseur des parties molles; au-dessous de la pointe malléolaire, l'incision ne doit intéresser que la peau et la couche adipeuse sous-cutanée afin d'éviter la blessure des tendons.

On dénude ensuite les deux os le plus soigneusement possible en évitant de léser les tissus environnants, on coupe les ligaments latéraux de l'articulation tibio-tarsienne, on passe, en avant et en arrière des os, deux sangles de cuir ou deux compresses pour écarter les parties molles, et l'on scie, d'après Bourgerie, les deux os à la fois, avec la scie de Larrey ou la scie à chaîne.

Roux était parvenu, malgré l'étroitesse de l'espace interosseux, à y faire passer une compresse, ce qui lui permit de scier la malléole péronière avec la scie à chaîne de Jeffroy. Il coupa ensuite le tibia, comme Moreau, avec une scie ordinaire.

4. *Procédé de Chassaignac*[1] (planche I, fig. 7). Chassaignac a proposé une simple incision longitudinale du côté externe de la jointure, c'est-à-dire le long de l'extrémité inférieure du péroné. Cette portion d'os, sciée et enlevée, le pied devait rester sur son bord interne et le tibia être désarticulé, scié avec une

1. *Heyfelder*, ouvrage cité.

scie à chaîne et sorti par la même ouverture que le péroné.

5. *Procédé de Velpeau* (planche I, fig. 8 et 9). Cet illustre chirurgien français conseillait de découvrir la malléole malade, ou chaque malléole quand il importait de les réséquer toutes les deux, « à l'aide d'un grand lambeau semi-lunaire, dont le bord libre regarderait en haut et en avant. Renversé en arrière et en bas, ce lambeau donnerait toute liberté pour scier et enlever l'os altéré [1] ».

6. *Procédé de Barwel* [2] (planche II, fig. 1 et 2). Barwel pratique aussi deux incisions latérales. La première, externe, s'étend sur les huit centimètres inférieurs de la longueur du péroné, forme un angle en avant de la malléole et s'arrête à quinze millimètres (un demi-pouce) au-dessus de l'extrémité postérieure du cinquième métatarsien. Du côté interne, l'incision suit le tibia sur une longueur semblable et se termine au niveau de la saillie du premier cunéiforme. La dénudation et la section des os se fait comme dans les procédés précédents.

Tous les procédés que nous venons de décrire sont antérieurs à la méthode de résection sous-périostée d'Ollier. Les trois procédés de résection tibio-tarsienne avec incisions jambières que nous avons encore à indiquer sont exécutés d'après la méthode du professeur de Lyon.

1. Voir Velpeau : *Nouveaux éléments de médecine opér.* Paris, 1859, p. 738.

2. Dubrueil : *Eléments de médecine opératoire.* Paris, 1875, p. 289.

7. *Procédé d'Ollier*[1] (planche II, fig. 3 et 4). Voici comment cet auteur le décrit :

« *1er temps. Incision de la peau et de la gaîne périostique sur l'un ou l'autre côté ou les deux à la fois, suivant qu'on veut retrancher un os seul ou les deux os.* — L'incision commence à 7 ou 8 centimètres au-dessus de la malléole et se termine à 1 centimètre au-dessous de la pointe.

« Petite incision perpendiculaire de dégagement en haut et en bas. Avec la rugine ou le détache-tendon, on décolle le périoste et l'on dénude la malléole, de manière à détacher tout le tissu ligamenteux qui s'y insère.

« Pour détacher le périoste aussi loin que possible sur les faces interne et externe du tibia, il faut que l'incision de dégagement porte en haut sur cette membrane.

« *2me temps. Passage de la sonde-rugine et section du tibia.* — Le périoste décollé, on passe la sonde-rugine courbe autour du tibia, et dans la sonde-rugine la scie à chaîne, avec laquelle on sectionnera l'os. On saisit ensuite le bout du tibia avec un fort davier, on dénude la face postérieure et la partie de la face externe qui n'avait pas été complètement accessible à l'instrument. On achève de le luxer et on l'extrait. Pour le péroné, on se comporte de la même manière.

« Si on ne veut enlever qu'une faible hauteur de l'os, 3 à 4 centimètres au plus, à partir de la pointe

1. Ollier : *Traité expérimental et clinique de la régénération des os, etc.*

de la malléole, l'espace interrosseux n'existe pas, alors il faut couper la malléole péronière avec un ciseau (Moreau), après l'avoir dépouillée de son enveloppe périostéo-ligamenteuse, ou bien la sectionner avec une des scies de Martin, de Heine, etc. Puis on luxe le tibia en dedans en renversant le pied en dehors, et avec une scie pointue, on retranche l'extrémité articulaire du tibia à la hauteur voulue.

« Lorsque le décollement ne s'opère pas avec facilité, il faut enlever quelques parcelles d'os plutôt que de sacrifier le périoste. Lorsque dans ce décollement il est resté des écailles osseuses adhérentes au périoste, il faut les laisser si elles adhèrent par toute leur surface. Si elles ne sont pas éliminées par la suppuration, elles sont très utiles pour la reconstitution de l'os. »

8. *Procédé de Chauvel*[1]. (Planche II, fig. 5, 6 et 7.) « 1° Le membre dans la rotation en dedans repose sur sa face interne. On commence sur le bord postérieur du péroné, ou mieux, à quelques millimètres en avant de ce bord, à une hauteur convenable, une incision cutanéo-périostée, qui descend verticalement, longeant l'os, jusqu'au sommet de la malléole externe. Elle se prolonge en bas, en contournant la pointe de la malléole, puis se relève le long de son bord antérieur, jusqu'à la hauteur du bord articulaire du tibia, c'est-à-dire jusqu'à la partie la plus large de l'apophyse péronière.

« 2° Avec la rugine, on dénude le péroné dans toute la hauteur de l'incision ; on détache le ligament

1. Chauvel : *Précis d'opérations de chirurgie*. Paris, 1877.

latéral externe, les ligaments tibio-péronéens antérieur et postérieur, et en dedans du péroné, le ligament interosseux qui unit les deux os.

« 3° Le péroné étant bien mis à nu au-dessus de la partie altérée, on le coupe à ce niveau, soit avec la scie à chaîne, soit directement avec la scie ordinaire sur la sonde de Blandin. Saisissant alors avec un davier le bout supérieur du fragment à enlever, on l'attire en dehors et on achève la séparation du périoste et du ligament interosseux, de haut en bas. On détruit enfin le ligament péronéo-astragalien postérieur, qui vient s'insérer dans la fossette interne de la malléole, et qu'il est difficile de détacher autrement.

« 4° Le membre est placé dans la rotation en dehors, le pied reposant sur son bord externe. Sur la face interne du tibia, à quelques millimètres en avant de son bord postérieur, on commence une incision qui descend le long de l'os et vient contourner le sommet de la malléole interne, pour se porter ensuite en avant jusque près du tendon du jambier antérieur, en suivant le bord antérieur de la malléole tibiale. Elle est cutanéo-périostée dans toute la partie de son étendue qui correspond à l'os.

« 5° Avec la rugine, on décolle le périoste sur la face interne de l'os et on le rejette en avant. Pour bien dégager la gaîne, il est souvent nécessaire de faire une petite incision transversale du périoste à la partie supérieure. Renversant le pied en dehors, on détache les ligaments internes, et on poursuit la dénudation de dedans en dehors sur les faces antérieure

et postérieure de l'os, jusqu'à ce qu'il soit possible de le luxer en dedans et en bas dans la plaie. Avec la rugine, on remonte la gaîne périostique jusqu'au-dessus du point malade, et l'on scie l'os à ce niveau.

« 6° Lorsqu'on doit enlever l'astragale, il faut prolonger l'incision externe en avant jusqu'au tendon du péronier antérieur; sans cela, l'extirpation de cet os devient très difficile, surtout par la résistance des ligaments astragalo-scaphoïdiens. »

Pour l'ablation isolée de l'extrémité inférieure du tibia, Chauvel conseille d'ajouter à l'incision longitudinale qui se recourbe en bas pour embrasser la malléole interne, une petite incision transversale également cutanéo-périostée sur son extrémité supérieure. Puis, on dénude le tibia en haut, et on le scie, pour le rabattre ensuite en bas. La dénudation se continue de haut en bas, et on termine par le détachement des liens articulaires.

9. *Procédés de Langenbeck*[1] (Pl. II, fig. 8, et pl. III, fig. 1 et 2). Pour la résection complète de l'articulation tibio-tarsienne, avec extirpation partielle seulement de l'astragale, le professeur de Berlin conseille de commencer, après application préalable de la bande hémostatique d'Esmarch, par la résection de la malléole externe. Il fait, à cette fin, une incision longitudinale sur l'extrémité inférieure du péroné, en détache soigneusement le périoste en le laissant en connexion avec le ligament interosseux et les ligaments articulaires, et abat la malléole avec la scie. Il

1. Langenbeck : *Chirurgische Beobachtungen aus dem Kriege.* Berlin. 1874.

passe ensuite à l'ablation de la portion supérieure de l'astragale, qu'il sectionne avec une scie pointue pendant qu'un aide abaisse avec un écarteur la capsule articulaire et les tendons par dessus la surface antérieure du col de cet os. Enfin, il pratique une incision longitudinale sur le milieu du tibia, détache avec soin le périoste, les ligaments interosseux et articulaires et scie la malléole interne avec une scie à chaîne ou une scie pointue.

2° S'agit-il d'une résection partielle du péroné et de la surface supérieure de l'astragale, il se contente, cela va sans dire, des deux premiers temps de l'opération que nous venons de décrire.

3° Pour la résection de la malléole interne seule, cet auteur propose, à cause de la largeur du tibia à ce niveau, d'ajouter à l'extrémité inférieure de l'incision longitudinale, une incision arquée à concavité regardant en haut, de façon à obtenir la figure d'une ancre. Il fait écarter ensuite les parties molles pour les garantir de l'action de la scie et sectionner l'os, dans la règle, dans une direction oblique, trouvant, dit-il, plus de facilité dans cette manière de faire. Il place, à cet effet, la scie pointue sur la face postérieure du tibia, à l'angle interne de ce dernier, et le scie de haut en bas et de dedans en dehors.

4° Lorsque l'extirpation complète de l'astragale doit accompagner la résection des deux malléoles, ce qu'il reconnaît aisément après l'ablation de l'extrémité péronéale, Langenbeck passe, tout de suite après ce premier temps, à la section de la malléole interne. Il pratique, dans ce but, sur la face interne du cou-

de-pied, une incision en ⊥ et non en forme d'ancre. La partie horizontale de la plaie doit se terminer sur la petite apophyse du calcanéum, qui supporte le corps de l'astragale en dedans (*sustentaculum tali*). Le détachement des parties molles découvre alors toute la surface interne de l'astragale, ainsi que sa face articulaire antéro-supérieure. Si la tuméfaction des parties molles empêchait de sentir la petite apophyse du calcanéum à travers les téguments, on ne pourrait la manquer en plaçant l'incision horizontale deux travers de doigt au-dessous de la pointe de la malléole interne.

II. PROCÉDÉS A INCISION TARSIENNE

1. *Procédé de Textor et de Wakley* [1] (Pl. III, fig. 6, 7 et 8.) Ces deux auteurs font une incision transversale postérieure allant, en demi-lune, d'une malléole à l'autre, et divisent le tendon d'Achille. Ils mettent ensuite le pied dans la flexion forcée, coupent les ligaments latéraux internes et externes, et ouvrent l'articulation du pied en arrière. Textor morcelle l'astragale malade pour en faciliter l'extraction.

2. *Procédés à lambeau antérieur*. a) *Sédillot et Bœckel*, de Strasbourg, taillent un lambeau antérieur quadrilatère, à base supérieure [2] (pl. III, fig. 3).

b) *M. Hussey* le fait de forme semi-lunaire, à base supérieure également [3] (pl. III, fig. 4).

c) *J.-F. Heyfelder et Hueter* (dans l'un de ses procé-

1. O. Heyfelder, ouvrage cité, p. 125.
2. Sédillot et Legouest, *Traité de médecine opératoire*, Paris, 1870.
3. O. Heyfelder, ouvr. cité.

dés) font une simple incision transversale antérieure sur le cou-de-pied[1] (pl. III, fig. 5).

Ces divers auteurs sectionnent toutes les parties molles qui recouvrent la face antérieure de l'articulation. Ils relèvent ensuite leur lambeau et abattent les deux os de la jambe d'un seul trait, au moyen d'une scie à amputation ordinaire. Quant à l'astragale, il est alors facile de l'extirper ou d'en exciser une partie.

3. *Procédé d'Hancock*[2] (Pl. III, fig. 9). Il taille aussi un lambeau cutané antérieur de forme semi-lunaire et à base supérieure. Voici comment il procède : il commence une incision, n'intéressant que la peau, à deux pouces au-dessus et en arrière de la malléole externe, et la conduit, en passant en avant du cou-de-pied, jusqu'à deux pouces au-dessus et en arrière de la malléole interne.

Il rassemble ensuite tous les tendons de la région en un seul paquet, les écarte pour ne pas les blesser, et abat les deux malléoles d'un trait de scie.

4. *Procédé de Hahn et Busch*[3] (Pl. IV, fig. 1 et 2). Ce procédé, employé déjà en 1881 par M. Hahn, de Berlin, et décrit pour la première fois par M. Busch, professeur à l'Université de Greifswald, en 1882, consiste en une incision en étrier, allant d'une malléole à l'autre en passant sous le talon, et, la section temporaire du calcanéum.

1. O. Heyfelder, op. cit.

2. Dubreuil, *Ouvr. cité.*, et O. Heyfelder, *Id.*

3. *Gazette médicale de Strasbourg*, n° 1 de 1884, p. 6 ; *Compte rendu du XIIe Congrès allemand de chirurgie*, Berlin, 1883, et *Centralblatt für Chirurgie* de 1882, p. 665.

Sur l'extrémité inférieure des deux os de la jambe, ces auteurs ne coupent que la peau, mais à la plante du pied, ils font pénétrer l'incision jusqu'à l'os, qu'ils scient ensuite pour ouvrir largement l'articulation.

Au lieu de faire, comme Hahn, l'incision en étrier verticalement en bas, de la pointe d'une malléole à celle de l'autre, ce qui nécessite absolument l'extraction de l'astragale, Busch dirige son incision obliquement en arrière et en haut, vers la tubérosité du calcanéum lorsqu'il ne veut pas extirper l'astragale. Il prépare ensuite soigneusement, de chaque côté, le paquet des tendons, des vaisseaux et des nerfs qui passent derrière les malléoles, et les écarte, par-dessus ces saillies osseuses, à l'aide d'écarteurs mousses. La partie postérieure de l'articulation tibio-tarsienne est alors à nu. Busch scie le calcanéum d'un trait de scie dirigé, comme l'incision cutanée, obliquement en haut et en arrière, vers le bord postérieur de la surface articulaire supérieure astragalienne de cet os. Il écarte le talon en arrière et en haut, incise la capsule articulaire, luxe le pied en avant et ouvre ainsi en arrière l'articulation malade.

Après avoir fait l'évidement des tissus altérés soit avec les ciseaux, soit avec la curette, il rapproche les deux parties du calcanéum et réunit les surfaces de section par deux sutures métalliques.

5. *Procédé de Paul Vogt*[1] (Pl. IV, fig. 3 et 4). Le professeur Paul Vogt, de Greifswald, vient, cette année même, de publier le procédé suivant : Il com-

1. Paul Vogt, *Mittheilungen aus der chirurg. Klinik in Greifswald*, 1884, p. 158.

mence par faire, sur la partie inférieure de la jambe et le dos du pied, une incision longitudinale rectiligne, n'intéressant que la peau et s'étendant de quelques centimètres au-desssus de l'articulation du cou-de-pied, en longeant, à sa partie supérieure, l'interligne des deux os de la jambe, jusqu'au-dessous de l'articulation de Chopart. Il divise ensuite, en les disséquant avec soin, le tissu cellulaire sous-cutané, les aponévroses et les ligaments. Arrivé sur les tendons du long extenseur des orteils, il les détache des parties sous-jacentes à petits coups de bistouri et les écarte fortement en dedans. Il arrive ensuite au court extenseur des orteils, en incise la loge aponévrotique, et l'attire fortement en dehors avec la lèvre externe de la plaie. Il coupe, entre deux ligatures, l'artère malléolaire externe accompagnée de ses deux veines satellites, qu'il voit passer transversalement sur le tarse et qui émerge de l'artère tibiale antérieure. C'est la seule artère importante qui se montre sous le couteau pendant toute l'opération.

En ce moment, la capsule articulaire du cou-de-pied se trouve à nu. M. Paul Vogt détache les insertions de cette capsule et des ligaments, des deux côtés, à l'aide du bistouri et de l'écarteur, il met à nu le col et la tête de l'astragale, puis il divise transversalement les ligaments astragalo-scaphoïdiens et met ainsi en liberté toute la partie antérieure et externe de cet os.

Sur le milieu de l'incision longitudinale, il fait ensuite tomber, à angle droit, une incision cutanée transversale, longue de dix centimètres chez l'adulte, et commençant sous la pointe de la malléole externe.

(Cette incision transversale est inutile, chez les enfants, pour l'extirpation de l'astragale, dans les cas de pied bot.) Il divise les parties molles, couche par couche, jusque sur l'astragale, afin de respecter, en arrière, les tendons des péroniers.

Le pied étant placé dans la supination la plus complète possible, il coupe les ligaments péronéo-astragaliens antérieur et postérieur et le péronéo-calcanéen tout à fait près de la malléole et divise le ligament interosseux avec un bistouri court et pointu, ou un ciseau étroit. M. Vogt saisit ensuite le col de l'astragale à l'aide d'une pince à résection et cherche à luxer cet os en dehors. Pendant ce temps, il introduit un large ciseau entre la malléole interne et l'astragale et détache la large insertion du ligament latéral interne sur ce dernier os. Il divise en arrière les derniers moyens d'union de la partie inférieure de cet os avec le calcanéum, ce qui peut être facilité par la pression du ciseau, et extirpe l'astragale. Cela fait, il passe à la résection des malléoles.

6. *Procédé du professeur J.-L. Reverdin*. (Pl. IV, fig. 5, 6 et 7). Ce procédé a été présenté à la séance du 7 fév. 1883, de la Société de médecine de Genève[1]. Depuis lors, nous l'avons étudié avec son auteur qui en a fixé le manuel opératoire comme suit :

1er temps. Incision de la peau et du tissu cellulaire sous-cutané. Cette incision part du bord interne du tendon d'Achille, au-dessus du calcanéum, passe à ras de la pointe de la malléole externe et se dirige, de là, un peu obliquement en dedans et en avant,

1. Voir *Revue médicale de la Suisse romande*, de 1883, n° 3, p. 161.

jusqu'au voisinage immédiat du tendon extenseur du cinquième orteil, qu'elle atteint à environ deux travers de doigt en avant de la ligne qui s'étend de la pointe d'une malléole à l'autre.

2me temps. Le bistouri coupe, sur le trajet de la même ligne, le tendon d'Achille, les tendons des péroniers latéraux, du péronier antérieur et les ligaments sous-jacents; l'articulation calcanéo-astragalienne se trouve ouverte dans sa partie externe.

3me temps. Avec la rugine, on attaque d'abord les ligaments compris dans la lèvre supérieure de l'incision, et l'on détache les insertions à l'astragale du ligament péronéo-astragalien antérieur et du ligament péronéo-astragalien postérieur; puis, dans la lèvre inférieure, la partie externe du ligament astragalo-scaphoïdien supérieur. Le pied peut alors être renversé fortement en dedans, la poulie astragalienne paraît dans la plaie, et l'on peut atteindre derrière elle, avec la rugine, les insertions astragaliennes du ligament deltoïdien (tibio-astragalien), ainsi que la partie interne du ligament astragalo-scaphoïdien supérieur; avec une rugine étroite ou avec le bistouri, on coupe le ligament interosseux. L'astragale est alors saisi par son col avec la pince de Farabeuf; pendant que le pied est renversé en dedans, on fait basculer l'os de haut en bas et de dedans en dehors, et l'on détache les dernières adhérences ligamenteuses; enfin l'astragale est enlevé.

4me temps. Il ne reste plus qu'à détacher, avec la rugine, le périoste sur le pourtour des malléoles, en le rebroussant, sous la forme d'un manchon corres-

pondant au tibia et au péroné; les deux os sont facilement luxés dans la plaie, et le pied, renversé en dedans, permet de les scier, avec une scie ordinaire, à la hauteur convenable.

L'opération terminée on pourrait, au besoin, suturer les tendons coupés. On peut appliquer ce procédé opératoire sans sectionner le tendon d'Achille. L'extraction de l'astragale est alors un peu plus laborieuse.

7e et 8e procédés. Il est encore deux procédés à incision tarsienne que nous devons mentionner, bien qu'ils aient été inventés exclusivement pour l'extraction de l'astragale, après résection préalable de la malléole externe saine. L'un est de Rupprecht, l'autre de Ried père.

« Rupprecht fait une incision courbe (pl. IV, fig. 9), allant de la tête de l'astragale à la pointe de la malléole externe qu'elle contourne; il coupe ensuite cette malléole et peut facilement extraire l'astragale.

« Ried fait aussi une incision courbe (pl. IV, fig. 10) qui, du bord inférieur de la malléole externe, va, par-dessus l'astragale, jusqu'au bord des tendons extenseurs; il résèque la pointe de la malléole et il enlève l'astragale. » (Robert, Mémoire paru dans le numéro d'avril 1884 des *Archives générales de médecine* et intitulé : *Considérations sur l'ablation de l'astragale dans le traitement des ostéoarthrites fongueuses du pied.*)

Dans le *Centralblatt für Chirurgie*[1], le prof. Kœnig, de Gœttingen, décrit une méthode opératoire nouvelle pour l'exploration des articulations que l'on soupçonne être atteintes de tubercules. Il n'y indique pas

1. N° 28, du 15 juillet 1882.

un procédé de résection tibio-tarsienne, à proprement parler ; mais nous avons jugé utile, pour compléter notre travail, de traduire, dans ce chapitre, la partie de sa correspondance qui traite de l'articulation qui nous occupe, et de faire connaître sa manière de procéder dans les cas où le résultat de son exploration lui commande la résection. — Après avoir exposé que les tubercules osseux ont, dans chaque articulation, certains sièges de prédilection, cet auteur dit : « Le bord antéro-interne du péroné, sur lequel s'insère, en dehors, la synoviale articulaire, de même que la ligne du tibia où elle s'insère en dedans, constituent le siège habituel de développement des tubercules de ces os. A ces tubercules correspondent, dans la règle, des abcès et des amas de granulations qui sont visibles sur la surface antérieure de l'articulation, le long des tendons extenseurs ou entre ces derniers.

On se procure un excellent jour dans l'articulation, surtout dans sa partie antérieure, en pratiquant latéralement, le long des tendons, soit au bord péronier, soit au bord tibial d'insertion de la synoviale, une incision de l'article qui découvre l'astragale et pénètre jusqu'au col de cet os, en évitant soigneusement d'atteindre les tendons, ce qui est très facile en cet endroit. Si l'on divise l'insertion de la synoviale dans la même incision, et que l'on écarte toutes les parties molles qui recouvrent la surface antérieure du tibia, on peut voir très nettement une grande partie de la cavité articulaire et des os qui l'avoisinent, et se rendre compte des altérations qui pourraient siéger dans les endroits mentionnés.

S'en suit-il que l'articulation doive être ouverte plus largement, et que l'extrémité tibiale inférieure, ou même la synoviale malade doivent être enlevées, on passe à la résection de la façon suivante : Admettons, par exemple, que l'on ait pratiqué l'incision décrite sur le côté péronier de l'article et que la résection soit devenue nécessaire, on fait de suite une incision longitudinale, parallèle à la première, au niveau du bord d'insertion de la synoviale sur le tibia. Depuis ces deux incisions, on met à nu, aussi loin qu'elle doit être extirpée, toute la partie antérieure du tibia recouverte des tendons extenseurs, en soulevant les parties molles avec des écarteurs. Cela fait, on procède à la décortication des malléoles. On applique un assez large ciseau dans l'une des incisions, de façon à détacher la couche extérieure de la malléole avec les parties molles sus-jacentes, si bien qu'on crée, non pas deux lambeaux de périoste, comme par l'incision de Langenbeck, située sur le milieu de la malléole, mais un seul grand lambeau, formé d'os et de parties molles, et comprenant toute la largeur de la malléole.

Le dernier coup de maillet laisse le ciseau enfoncé dans l'os divisé ; on abaisse alors assez vivement le lambeau pour qu'il puisse être fortement écarté de l'axe de la jambe. Cette manœuvre fait naturellement céder les couches corticales de l'os à la limite supérieure du lambeau, si le ciseau ne les a pas complétement séparées. On en fait ensuite autant du côté opposé.

Les lambeaux obtenus de la sorte sont écartés latéralement à l'aide de crochets, et l'on soulève les

parties molles antérieures avec de larges crochets mousses ou des écarteurs passés en travers sous elles. On fait ensuite l'ablation du tibia avec un large ciseau, ce qui réussit facilement, même pour les os les plus durs. Une fois l'os divisé transversalement par une série de coups de ciseau portés sur une même ligne, on éloigne le fragment de la plaie, le plus commodément, en le faisant basculer avec ce même instrument.

Les incisions sus-mentionnées mettent l'astragale si bien à découvert, que rien n'est plus facile que de l'extirper avec le ciseau ou la scie pointue. (Pl. IV, fig. 8).

DISCUSSION

Nous commencerons par faire l'examen comparatif de ces différents procédés opératoires, au triple point de vue des lésions qu'ils entraînent, de leur facilité d'exécution et de leurs résultats, puis nous étudierons les indications auxquelles quelques-uns d'entr'eux répondent de préférence.

Pour éviter des répétitions, nous traiterons de la section des os dans un paragraphe à part. Nous avons maintenu, pour plus de clarté, notre division des procédés en deux classes.

a) EXAMEN COMPARATIF DES PROCÉDÉS OPÉRATOIRES

I. PROCÉDÉS A INCISIONS JAMBIÈRES

Ils présentent un grand avantage sur la plupart des procédés à incisions tarsiennes, c'est de produire des lésions moins étendues. Ces incisions, placées sur la face latérale des os de la jambe, où ces derniers sont le moins recouverts, et n'intéressant, dans leur portion horizontale inférieure, que la peau, permettent, en effet, de respecter les tendons, les artères et les nerfs.

Préférables, sans doute, aux procédés à incisions tarsiennes quand il s'agit d'enlever les os de la jambe seulement, les procédés de la première classe offrent cependant un grand inconvénient, c'est de donner fort peu de jour lorsqu'il faut extraire encore l'astragale ou examiner à fond l'articulation malade.

Les procédés de Chassaignac, de Roux et Bourgerie sont certainement ceux qui déterminent les lésions les plus réduites ; mais, cet avantage ne suffit pas au premier pour racheter la difficulté que présente l'ablation des deux malléoles par une seule incision externe. Quant au second, il donne moins de jour que les autres procédés à incisions jambières, et exige plus de tiraillement des parties molles et plus de temps pour son exécution.

Les lambeaux semi-lunaires de Velpeau mettent les malléoles parfaitement à nu, mais il sont exposés à la mortification, grâce à la mauvaise nutrition de la peau en cet endroit, de son application presque directe sur les os, et de la pression que lui fera subir l'appareil pour la fixation du pied. En outre, pour peu que l'incision doive être prolongée en haut après coup, elle présentera une ligne qui ne sera plus régulière. Nous sommes donc parfaitement d'accord avec M. Chauvel pour dire que ces trois procédés, de même que celui de Barwel, ne présentent aucun avantage sur celui de Moreau père, qui leur est antérieur en date. Le procédé de Jæger ne diffère de ce dernier, à part la section des os, que par l'étendue plus grande de l'incision transversale inférieure ; il donne, par ce fait, un peu plus de facilité pour la désarticulation de la malléole interne.

Mais depuis que M. Ollier a publié ses travaux sur la résection sous-capsulo-périostée, ces deux procédés ont été eux-mêmes détrônés par des procédés nouveaux. Pour ne parler ici que des résultats immédiats obtenus par le procédé d'Ollier, nous dirons qu'il limite beaucoup le foyer du traumatisme, ménage à merveille tous les organes voisins et offre un avantage, qui était surtout d'un grand prix avant l'emploi de la méthode de Lister : c'est de ne pas ouvrir de porte aux fusées purulentes.

Les procédés de Chauvel et de Langenbeck offrent les mêmes avantages. L'incision recourbée externe de ces auteurs permet parfaitement le dénudement de l'extrémité du péroné. La portion inférieure transversale de l'incision interne de Chauvel est utile pour la désarticulation de la malléole interne, mais elle sert moins, pour la dénudation de cette dernière, que l'incision en ancre de Langenbeck, qui offre, en retour, tous les désavantages d'une incision en croix au point de vue de la réunion.

M. Robert parle, dans le mémoire déjà cité, d'un procédé de Hueter pour la résection de l'astragale : « Hueter, dit-il, pour surmonter la difficulté (d'extraire l'astragale en entier par les incisions longitudinales), et se donner du jour, pratique préalablement la résection des extrémités des os de la jambe ; il fait passer, pour cela, deux incisions de 3 à 6 centimètres de longueur derrière les malléoles, il résèque l'extrémité des os de la jambe, puis il prolonge en avant l'incision latérale interne jusqu'au tubercule du scaphoïde. Le tendon du jambier postérieur reste au-dessous et en arrière de cette incision ; la division de

l'appareil ligamenteux du sinus du tarse est assez pénible, mais l'énucléation de l'astragale avec la pince coupante et le levier n'offre pas une grande difficulté, et on peut ainsi extraire l'astragale à ciel ouvert. » Ce procédé, qui peut être utilisé pour la résection tibio-tarsienne proprement dite, se rapproche de celui de Bourgerie, par l'incision externe, et de celui de Chauvel, par l'incision interne. Il n'est donc passible d'aucune remarque spéciale.

II. PROCÉDÉS A INCISION TARSIENNE

Les incisions jambières ne permettant qu'un examen insuffisant de la cavité articulaire, et rendant l'accès de l'astragale peu facile, il fallut trouver une voie plus directe pour arriver à cet os et ouvrir largement l'articulation malade, et l'on inventa les procédés à incisions tarsiennes. — Le plus ancien, celui de Textor et Wakley, ne satisfait pas encore d'une manière parfaite à cette double exigence. Outre le désavantage qu'il présente de sectionner le tendon d'Achille, ainsi que des artères et des nerfs importants, il ne met à jour que la partie postérieure de l'articulation, et rend l'extraction de l'astragale sinon très laborieuse, du moins peu praticable par la méthode sous-périostée. La réunion du tendon d'Achille, dont toute la force est si utile pour une marche assurée, a rendu aux deux opérés de Textor la mobilité complète de leur membre ; mais une cicatrice comme la leur, située en arrière, immédiatement au-dessus du talon, et exposée aux frottements continuels de la bottine, n'en sera pas moins toujours fort désavantageuse.

Les procédés à grand lambeau antérieur de Sédillot, Hussey et Hueter, permettent d'attaquer directement l'astragale et donnent plus de lumière dans la cavité articulaire que le précédent. — Ils ne sont cependant pas parvenus à gagner la faveur des autres chirurgiens, à cause des délabrements inutiles qu'ils entraînent. Malgré les progrès que la méthode listérienne a fait faire à la chirurgie anaplastique en réduisant presque à néant les vastes suppurations que provoquait et entretenait la charpie de nos pères, et en permettant fréquemment des réunions par première intention, nous pensons avec M. Busch que Hueter a été trop optimiste en nourrissant l'espoir de réunir, d'une façon efficace, tous les tendons et tous les nerfs de la région antérieure du cou-de-pied, trop heureux déjà lorsqu'aucune fusée purulente ne suivra l'ouverture de tant de gaînes tendineuses ! La non-réunion des tendons extenseurs aurait un résultat désastreux : la flexion permanente des orteils gènera notablement l'usage habituel du membre, et rendra la marche douloureuse. C'est pour parer à cet inconvénient que Hancock a conseillé de disséquer ces mêmes tendons et de les écarter latéralement sans les couper. Cette innovation est bonne, sans doute, à condition toutefois que les gaînes tendineuses soumises à ce tiraillement ne s'enflamment pas, et ne donnent pas lieu à des cicatrices vicieuses qui diminueront ou aboliront même la mobilité si utile des tendons extenseurs des orteils. Constatons encore que la manière de faire d'Hancock ne met à l'abri du bistouri ni l'artère pédieuse, ni les nerfs de la face antérieure du bas de la jambe.

Le procédé à incision en étrier, avec section temporaire du calcanéum, nous offre une imitation peu heureuse du procédé de résection du genou avec division temporaire de la rotule. Il crée un vaste foyer traumatique et exige des manœuvres longues et compliquées. M. Hahn lui-même « s'est convaincu, dans un grand nombre d'opérations sur le cadavre, que l'incision en étrier présente de grandes difficultés si on veut conserver les vaisseaux, les nerfs et les tendons ; c'est pourquoi il croit que cette méthode n'est applicable qu'à un petit nombre de cas[1]. » Nous avons pu nous convaincre, de notre côté, que ce procédé donne peu de facilité pour la résection sous-périostée de l'astragale et des malléoles. Busch a aussi accordé trop de confiance à la suture des deux fragments du calcanéum. Ses expériences l'ont prouvé, car les surfaces de sections ne se réunirent que par un cal ligamenteux qui permit au fragment de se mouvoir assez librement[2]. La partie postérieure du calcanéum s'est ankylosée totalement avec les os de la jambe, si bien que l'articulation tibio-tarsienne a été remplacée fonctionnellement par cette pseudarthrose bicalcanéenne, résultat bien peu favorable pour la marche. M. Busch nous assure que le pied n'est pas gêné pour se poser et que le raccourcissement est si insignifiant qu'on n'a pas été obligé de hausser la semelle du soulier. Cet avantage, que partagent la plupart des autres procédés, ne saurait racheter l'inconvénient grave d'une cicatrice plantaire sur laquelle reposera tout le poids du corps.

1. *Verhandlungen der deutschen Gesellschaft für Chirurgie.* XIIe Congrès, Berlin 1883, et *Gazette médicale de Strasbourg*, 1884.

2. Ibidem.

Le procédé de Paul Vogt, d'une « exécution facile et très bien réglée[1], » comme dit fort judicieusement M. Robert, est certainement le procédé à incision tarsienne qui cause le moins de délabrements. La section de l'artère malléolaire externe, le seul organe sacrifié, mérite à peine d'être mentionnée. Le procédé du professeur de Greifswald exige, il est vrai, du temps et une dissection soignée, mais il est élégant, permet à la rugine de décortiquer l'astragale avec beaucoup d'aisance, procure un excellent jour dans la cavité articulaire, et assure, par la conservation de tous les tendons, le bon fonctionnement de la nouvelle articulation. En présence de ces précieux avantages, c'est à peine si l'on ose lui reprocher le défaut peu grave ici de l'incision en croix des téguments.

Nous devons signaler encore en sa faveur la possibilité de placer, peu après l'opération, une attelle plâtrée postérieure, pour combattre la douleur bien connue du talon qui accompagne tous les traumatismes du membre inférieur, nécessitant le repos de ce membre dans l'extension. Cet avantage est naturellement partagé, quoiqu'à un moindre degré, par tous les autres procédés à incision antérieure ou antéro-externe.

Nous voilà enfin arrivé au procédé de notre maître M. Reverdin. Il offre incontestablement l'incision cutanée la plus simple, la moins étendue et la mieux située pour obtenir une cicatrice protégée (puisqu'elle est placée immédiatement au-dessus de la saillie que forme la malléole externe). Il n'exige la

1. Mémoire cité dans les *Archives générales de médecine*, Paris, 1884.

section d'aucun filet nerveux important et ne sacrifie que la petite artère malléolaire externe, comme celui de P. Vogt. M. Reverdin coupe, par contre, le tendon d'Achille et les tendons des péroniers latéraux ; c'est là le seul inconvénient que présente son procédé. Encore sait-on que le tendon d'Achille se soude avec la plus grande facilité, témoins les cas de Textor, et le cas plus récent que nous publions, où il a repris toute sa solidité sans qu'on ait pris la moindre précaution peur favoriser sa réunion. La section de ce tendon n'est même pas absolument nécessaire. Nous avons pratiqué, comme nous l'avons dit, maintes fois cette opération sur le cadavre, avec un peu moins de facilité, il est vrai, tout en le conservant, et si M. Reverdin l'a sectionné chez sa patiente, c'est que l'équinisme du pied l'indiquait. — Voici maintenant l'opinion de Verneuil sur la section des tendons des péroniers latéraux : « J'avais cru être le premier à poser le principe de la suppression des tendons adducteurs et abducteurs du pied, mais déjà Lisfrank l'avait émis, je suis donc encore plus autorisé à le défendre ; souvent, d'ailleurs les tendons sont rompus, lésés par le traumatisme. En général, je résèque 4 centimètres des tendons des péroniers et des jambiers, après avoir fait de chaque côté une incision verticale, dans plusieurs cas j'ai éprouvé de la difficulté à maintenir le pied en bonne position à cause de l'action des péroniers. Chez un homme auquel j'avais fait l'ablation de l'astragale et qui, traité par le pansement ouaté, avait bien guéri, le pied était en rotation permanente par suite de l'action des péroniers.

« Dans un autre cas semblable, j'ai encore laissé les tendons, et il en est résulté une subluxation, aussi ai-je adopté le principe de sacrifier les tendons même sains.

« Les faits qui vous sont présentés aujourd'hui montrent que le résultat obtenu par cette pratique est bon et que le pied pose bien sur le sol[1]. » Nous pouvons ajouter le fait également favorable que nous publions. Mais, bien loin de partager l'idée de Verneuil sur la résection des tendons, M. Reverdin les a coupés uniquement à cause du choix du procédé.

Quant aux déviations qui ont engagé M. Verneuil à la section des tendons, elles ne nous paraissent à craindre que dans les cas où la plaie suppure et où l'attitude du membre ne peut être maintenue efficacement. Cependant il faut se garder d'exagérer l'inconvénient de la section des tendons péroniers latéraux. Nous en offrons comme preuve le cas de Mlle R...[2], dont le pied a conservé sa voûte plantaire dans toute son intégrité, et dont les tendons péroniers ont repris déjà, en partie, leurs fonctions, comme le démontre nettement l'excitation électrique, bien qu'on n'ait pas jugé opportun de les suturer après l'opération. Cette précaution devra être prise quand on craindra leur non-réunion ; le procédé du professeur de Genève présentera à cette condition, de réels avantages sur tous les autres modes d'agir, et cela à tous les points de vue : Il permet d'extraire l'astragale en un clin d'œil, avec une facilité extrême ; l'opérateur

1. *Bulletins et mémoires de la Société de chirurgie de Paris*, t. VIII de 82, p. 64.

2. Voyez l'observation.

n'a ensuite qu'à renverser le pied en dedans pour étaler sous ses yeux toute la surface interne de l'articulation, et il lui est impossible de désirer plus de jour et plus de jeu pour l'ablation des malléoles. Tous ces avantages demeurent les mêmes lorsqu'on n'abat que la poulie de l'astragale; il n'en est pas ainsi du procédé de M. Vogt, qui exige l'extirpation complète de cet os, pour permettre le renversement du pied en dedans. Enfin, l'incision de M. Reverdin donne beaucoup plus de facilité que celle de ce dernier pour le drainage de la plaie. Quant aux autres procédés à incision tarsienne que nous avons mentionnés, ils ne répondent que d'une manière très imparfaite aux exigences dont nous avons parlé plus haut. Celui de Kœnig est long et très compliqué, et il ne met pas toute la cavité articulaire à la fois sous les yeux du chirurgien. Ceux de Ried et de Rupprecht permettent de conserver les tendons péroniers, et d'énucléer l'astragale sous le périoste, mais ils ne donnent, comme le précédent, que peu de jour dans l'articulation tibio-tarsienne à cause de l'impossibilité de renverser le pied fortement en dedans et rendent l'ablation de la malléole interne très difficile.

III. SECTION DES OS

Nous avons vu que les auteurs n'étaient pas tout à fait d'accord sur la manière de procéder à la section des os de la jambe. Les uns, Moreau, Roux et Ollier, entre autres, coupent le péroné avant de le désarticuler.

D'autres, parmi lesquels figurent Jæger, Chauvel, Langenbeck, etc., désarticulent d'abord la malléole externe et passent ensuite entre les deux os de la jambe une scie à chaîne destinée à sectionner le péroné, ou une spatule pour protéger les parties molles lorsqu'ils l'abattent avec la scie ordinaire.

D'autres, enfin, Bourgerie en tête, préfèrent scier les deux os d'un seul trait. Nous conseillons de n'imiter ces derniers que si les lésions s'arrêtent sur les deux os au même niveau. Chacun des deux autres procédés a son indication propre : 1° lorsqu'on excisera plus de cinq centimètres du péroné à partir de la pointe de la malléole, on fera de préférence la section préalable de l'os et le renversement de la malléole de haut en bas, ce qui permettra d'en dénuder facilement l'extrémité articulaire avec la rugine. Dans le cas contraire, on suivra l'exemple de Chauvel et de Langenbeck.

Les chirurgiens anciens discutaient encore sur la manière de scier le tibia. Moreau père le sciait d'avant en arrière parce que ce mode d'agir lui paraissait plus facile. Jæger, par contre, et avec lui Moreau fils et Günther, sciaient l'extrémité tibiale qu'ils avaient luxée hors de la plaie, d'arrière en avant, de peur de léser l'artère tibiale postérieure. Cette crainte n'a plus sa raison d'être depuis qu'on suit le précepte d'Ollier, de « dénuder les os à l'aide d'un détache-tendon (ou de la rugine) et de les retirer aussi nets que s'ils avaient été préparés par une longue macération, » car les artères sont alors séparées de la scie par toute l'épaisseur du périoste et des ligaments.

Ce n'est pas là le seul avantage de la méthode

d'Ollier. La conservation du périoste assure encore la régénération de l'os enlevé. — « Une nouvelle chirurgie est née, » a dit Verneuil en parlant de la découverte du chirurgien de Lyon, « qui permettra d'éviter une foule d'amputations, enlevez les os en ménageant le périoste, et le périoste les reproduira. » — La méthode sous-capsulo-périostée telle qu'elle est pratiquée par le procédé à incisions jambières d'Ollier, offre encore un avantage : c'est de conserver les parties ligamenteuses en connexion avec le périoste, d'obtenir des liens solides entre les os contigus et de prévenir leur mobilité latérale.

Pour empêcher cette mobilité latérale et conserver au pied sa position naturelle, tout en lui permettant, à l'occasion (lorsqu'il ne surviendra pas d'ankylose osseuse), son principal mouvement physiologique, Pélikan[1] a scié les os de la jambe obliquement, comme le fait Billroth pour le genou. Si la carie s'étend plus haut en avant qu'en arrière, il conseille de couper les os de la jambe obliquement, aux dépens de leur face antérieure, et l'astragale obliquement aux dépens de sa face postérieure. Dans le cas contraire, il recommande de scier le tibia et le péroné de façon à avoir une surface de section regardant en bas et en arrière, et l'astragale, de façon à obtenir un plan parallèle regardant en haut et en avant. O. Heyfelder propose, dans le même but, une autre coupe de ces os qui n'a jamais été expérimentée sur le vivant. « Elle consiste[1] à scier le tibia et le péroné selon une ligne anguleuse ou courbe, mais parallèle

1. Heyfelder et Chauvel, ouvr. cités.
1. Ibidem.

à leur mortaise naturelle. La section oblique peut être exécutée avec une scie ordinaire, la partie horizontale, au contraire, n'est abordable qu'avec une scie à chaîne ou celle de Langenbeck. » — Cette idée est très séduisante, en théorie, mais elle ne peut être mise en pratique que lorsque l'on n'abat pas plus de deux centimètres du tibia à partir de son plateau inférieur. Au-delà de cette limite, le tibia, s'amincissant, ne pourrait plus emboîter la poulie astragalienne, et la section parallèle et oblique de Pélikan serait seule possible. — Mais l'immobilisation bien faite et suffisamment prolongée du pied fléchi à angle droit sur la jambe suffira à le maintenir définitivement dans cette position, la seule bonne pour la marche dans les cas d'ankylose totale. L'excision d'un segment d'os sain, comme le font ces deux chirurgiens pour égaliser la surface de section, est inutile : le périoste conservé comblera en effet le vide par du tissu osseux de néoformation, et le membre conservera une plus grande longueur.

Quant aux mouvements, le meilleur moyen d'en obtenir après la résection, est de suivre le précepte d'Astley Cooper, qui conseille d'imprimer au pied quelques mouvements passifs avant la soudure complète des deux os, afin de donner à la substance unissante de nouvelle formation la flexibilité des ligaments. Le même auteur rapporte à ce propos des expériences qu'il a entreprises sur des chiens avec des résultats favorables.

Le périoste des vieillards étant peu actif, et la solidité étant le principal but auquel on doive viser

lorsque l'on opère sur le membre inférieur, il est de toute importance, chez eux, de rapprocher les fragments le plus possible. — C'est encore en vue de la solidité du pied que quelques auteurs ont conseillé de pratiquer toujours l'excision de la malléole péronière saine lorsque l'extrémité tibale est réséquée. Velpeau dit qu'un malade de Moreau fils resta infirme par oubli de la section du péroné, et prétend que la conservation de cette malléole force le pied à se renverser en dedans et le rend incapable de soutenir le poids du corps. Roux[1], Sédillot[2], Giraldès[3] et Lienhardt[4] sont aussi de cet avis.

C'est là une erreur pardonnable aux anciens chirurgiens qui ignoraient la propriété ostéogénique du périoste et négligeaient de le conserver; aujourd'hui, on ne saurait que partager l'opinion de Heyfelder[5], « qu'il faut conserver la malléole externe saine, » précieuse à double titre : 1° parce qu'elle sert d'attelle à la nouvelle malléole interne, et 2° parce qu'elle s'oppose au raccourcissement de la jambe. Duplay[6] Polaillon[7] et Verneuil[8] sont aussi partisans de sa conservation.

Cependant, lorsque le segment sectionné du tibia est si étendu que sa régénération totale par le périoste semble douteuse, M. Polaillon emploie un procédé qui nous paraît bien imaginé : Il résèque une certaine

1. Günther, ouvrage cité.
2. Sédillot et Legouest, id.
3. *Bulletins et mémoires de la Société de chirurgie de Paris.*
4. Heyfelder, ouvrage cité.
5. Ibidem.
6. *Bulletins et mémoires de la Société de chirurgie de Paris*, 1870.
7 et 8. Ibidem, T. VIII de 1882.

longueur du péroné dans la continuité de l'os en respectant la malléole externe, et rapproche ensuite les deux fragments. Cette manière de procéder offre l'avantage de laisser intacte la gouttière où glissent les tendons des péroniers latéraux et de respecter les ligaments externes de l'articulation.

On ne saurait donner de règle pour la section de l'astragale. On l'attaquera tantôt plus facilement avec scie, tantôt avec le ciseau ou la gouge, suivant l'incision que l'on aura adoptée et l'étendue d'os à sacrifier. — Hueter[1], qui emploie l'incision en ancre de Langenbeck, passe une scie pointue derrière la poulie astragalienne, sectionne l'astragale d'arrière en avant, en suivant la convexité inférieure de l'incision cutanéo-périostée, et excise de la sorte une portion d'os ressemblant à une lentille cylindrique biconvexe. — Dans ses *Klinische Vorträge*, Richard Volkmann[2] donne le précepte d'abraser la poulie astragalienne même en dehors des cas où cette manœuvre est indiquée par une lésion osseuse, toutes les fois qu'on sera obligé de drainer largement l'articulation. Ce conseil peut être employé avec avantage.

Nous terminons cet aperçu sur la section des os en exposant la manière ingénieuse d'après laquelle M. Ried procède dans les cas de pieds bots ankylosés. Ce chirurgien[3] perfore horizontalement la masse osseuse ankylosée de dehors en dedans, au niveau de la ligne où devrait se trouver normalement l'articulation tibio-tarsienne. Il passe dans le trou pratiqué

1. Hueter, ouvrage cité, p. 68.
2. N° 51, Leipzig, 1873.
3. *Deutsche Schrift für Chirurgie.*

de la sorte une scie étroite de Raimbaut et dégage les os de la jambe en deux traits de scie dirigés, l'un en arrière et en haut, l'autre en avant et en haut.

Il pratique ensuite sur la face supérieure de l'astragale, après l'avoir également transpercée dans la même direction, une gouttière horizontale, parallèle à une ligne bimalléolaire fictive. Cette gouttière, destinée à recevoir l'extrémité taillée à angle obtus des deux os de la jambe, doit être creusée de façon à pouvoir maintenir le pied dans une bonne position. L'articulation en charnière qui en résulte rend impossible tout mouvement de latéralité du pied, et permet, au contraire, dans une certaine mesure, les mouvements physiologiques de flexion et d'extension lorsqu'il ne se produit pas une ankylose parfaite.

b) INDICATIONS

I. Pour simplifier l'étude des indications propres à ces divers procédés, nous diviserons d'abord les résections tibio-tarsiennes, en nous plaçant à un point de vue purement opératoire en : 1° résections partielles et, 2° en résections totales.— Nous rechercherons ensuite plus en détail les indications que pourront fournir les variétés cliniques.

1. *Résections partielles.* Elles ne comprennent que deux ou un seul des os de l'articulation. Cependant. l'ablation de l'astragale seul ne doit pas être consi-

dérée comme une résection tibio-tarsienne partielle, cet os participant encore à d'autres articulations, mais plutôt comme une simple extraction d'os, dont nous ne nous occuperons pas.

a) Dans les cas de résection des deux malléoles seules, les procédés de notre première classe sont indiqués. — L'importance générale d'obtenir alors la régénération osseuse, fera préférer les procédés à incisions périostéo-cutanées d'Ollier, de Chauvel ou de Langenbeck. Nous avons vu, à propos de la section des os, quelles sont les indications spéciales à chacun de ces derniers.

On se contentera, bien entendu, d'une seule incision lorsqu'un seul os doit être sacrifié.

b) Lorsque l'on réséquera l'astragale et une malléole, sans qu'il y ait urgence d'examiner à fond la cavité articulaire, l'incision interne en ⊥ de Langenbeck où celle en L de Chauvel suffiront parfaitement pour l'ablation de la malléole interne et de l'astragale. Quant à la résection partielle de ce dernier et de l'extrémité péronéale, nos expériences sur le cadavre nous ont démontré qu'elle se pratique le plus commodément par les procédés de Rupprecht et de Ried. Le choix de l'un ou de l'autre de ceux-ci restera subordonné à la hauteur à laquelle on sectionnera le péroné.

Lorsque l'on aura des raisons pour examiner minutieusement la surface interne de l'article, il sera préférable d'agir comme pour une résection totale.

2. *Résections totales.* Ce sont celles qui intéressent les trois os de l'articulation du cou-de-pied. D'une

façon générale, nous posons ici, *à priori*, l'indication des procédés de notre seconde classe. Les incisions latérales de Langenbeck pourraient, à la rigueur, suffire pour les résections totales, où une large ouverture de l'article n'est pas opportune. Cependant, les procédés à incision tarsienne, et tout spécialement ceux de J. Reverdin et de Paul Vogt donnent beaucoup plus de jeu et de facilité à l'opérateur pour l'ablation de l'astragale. Le choix n'est plus libre lorsqu'il se joint la nécessité d'examiner avec soin la cavité articulaire, et par conséquent d'avoir beaucoup de jour; il faut alors imiter la manière de faire de ces deux derniers auteurs.

Lorsque la section des tendons des péroniers sera utile ou sans gravité, l'indication du procédé de notre maître s'imposera d'elle-même.

II. INDICATIONS TIRÉES DES VARIÉTÉS CLINIQUES

Comme nous l'avons déjà dit dans le chapitre consacré à l'historique, on a réséqué l'articulation tibio-tarsienne : 1° dans des cas de lésions traumatiques ; 2° dans des cas de lésions pathologiques proprement dites (inflammatoires aiguës ou chroniques de l'articulation ou des surfaces articulaires des os, caries, tumeurs blanches, etc.) et, 3° dans des cas de difformités du squelette du pied (ankyloses vicieuses, etc.) Nous pouvons donc diviser, suivant l'usage, les résections du cou-de-pied en : 1° résections traumatiques; 2° résections pathologiques ; 3° résections orthopédiques.

Notre tâche n'est pas de rechercher les motifs qui font alors préférer la résection aux autres modes de traitement, mais les indications qu'on peut tirer de ces variétés cliniques pour l'emploi de chaque procédé opératoire.

1. *Résections traumatiques. a)* Lorsque l'on recourt à la résection uniquement pour prévenir ou combattre l'inflammation produite par un traumatisme articulaire récent, on suivra avec avantage les préceptes que nous venons tracer à propos des résections partielles et des résections totales.

Il n'est pas besoin de faire remarquer que, dans le cas de déchirure des tendons des péroniers latéraux, le procédé de M. Reverdin sera le meilleur.

b) Dans les cas de fracture ou de luxation compliquées de plaie des téguments, la résection tibio-tarsienne n'est, la plupart du temps, pas praticable par les procédés réguliers. La méthode classique est alors de retirer les fragments osseux par la plaie cutanée que l'on aura soin d'agrandir à l'occasion, ce qui amènera le plus souvent le chirurgien aux procédés à incisions jambières.

c) Dans les cas de luxations irréductibles sans plaie, il est plus facile d'arriver sur les os, en incisant la peau sur la proéminence que fera l'astragale luxé.

2. *Résections pathologiques.* Que l'on opère pour supprimer un foyer de carie ou pour combattre une arthrite fongueuse ou granuleuse, il est toujours urgent d'examiner à fond les surfaces osseuses dans le premier cas et les replis de la synoviale dans le second : il sera donc de toute importance d'avoir la

cavité articulaire à ciel ouvert et de recourir aux procédés à incisions tarsiennes.

Lorsque l'astragale devra être extirpé complètement et qu'on désirera conserver tous les tendons de la région, on aura avantage à suivre la manière de faire de M. Vogt. Toutes les fois que l'on tiendra, au contraire, à conserver la portion inférieure de l'astragale, et qu'on aura un motif quelconque pour agir rapidement, ou pour considérer la section des tendons des péroniers latéraux comme indifférente (nous avons vu qu'on a exagéré aussi bien les inconvénients que l'innocuité de leur section), on s'adressera naturellement au procédé de M. Reverdin.

Lorsque enfin le chirurgien aura des raisons sérieuses pour croire les lésions limitées aux endroits que mentionne Kœnig, il pourra imiter les incisions antérieures parallèles de ce dernier auteur.

Quant aux autres procédés de notre seconde classe (de Textor, Busch, Hueter, etc., etc.), leur usage s'est beaucoup restreint. On y a recours : 1° lorsque l'arthrite ou la carie auront causé des désordres profonds des parties molles et créé des fistules, au niveau où leurs auteurs placent l'incision de la peau, et 2° lorsque le gonflement, localisé dans la région interne ou postéro-interne du cou-de-pied, empêchera le renversement du pied en dedans, nécessaire pour la bonne exécution des deux procédés qui méritent généralement la faveur du chirurgien. Le procédé en étrier ne devra être employé que dans des circonstances tout-à-fait exceptionnelles.

3. *Résections orthopédiques.* Les résections destinées à corriger les difformités du pied congénitales (pieds

bots) ou acquises (à la suite d'un ancien traumatisme ou d'une arthrite spontanée), exigent une voie directe pour attaquer en avant la masse osseuse ankylosée. De là, nécessité absolue d'une incision antérieure ou antéro-externe, et nouvelle indication des procédés de P. Vogt et J. Reverdin; celui du professeur de Genève méritera, cela va sans dire, la préférence, lorsque l'équinisme imposera la section du tendon d'Achille.

En dehors de ces trois principales variétés cliniques de résections, on peut encore être appelé à réséquer les os du cou-de-pied, dans quelques autres circonstances plus rares, ce sera :

1° Pour extraire un séquestre pénétrant jusque dans l'articulation tibio-tarsienne ;

2° Pour extirper une tumeur (sarcôme, enchodrôme, etc.) des malléoles. Dans ces deux cas, les procédés à incisions jambières seront les seuls indiqués ;

3° Enfin, pour extraire des corps libres[1] ou des corps étrangers empêchant la marche et ne pouvant être extirpés par la simple ouverture de l'article.

Nous ne saurions poser de règle invariable pour ce dernier cas, très rare, du reste. Mais nous nous permettrons d'insister une dernière fois sur l'avantage réel ici encore, qu'il y aura à s'adresser : 1° aux *procédés de la première classe*, pour les résections partielles des os de la jambe, et 2° aux *procédés de la deuxième classe*, lorsqu'elles devront intéresser aussi l'astragale.

1. Hueter, ouvrage cité.

OBSERVATION

due à M. le Professeur Jacques-L. Reverdin.

Mademoiselle J. R., 32 ans, horlogère.

Au mois de novembre 1882 je suis appelé auprès de Mlle R., âgée de 36 ans, demeurant aux Eaux-Vives.

Cette personne, d'une constitution plutôt délicate et très sourde, souffre du pied gauche depuis 10 ans. A cette époque elle se fit en se tordant le pied une entorse qui n'a jamais complètement guéri depuis.

Auparavant elle avait eu un érysipèle dans son enfance, souvent de l'herpès des lèvres, et des engorgements ganglionnaires au cou; pas de maux d'yeux, mais elle a souffert des oreilles sans y avoir de suppuration et est devenue sourde à l'âge de 16 ans à la suite d'une grippe ; les règles qui ont commencé à 17 ans, sont assez régulières, peu abondantes et de durée très variable, de 3 à 8 jours, du reste indolores.

Son père est mort d'une maladie de poitrine très jeune, sa mère d'une fluxion de poitrine qui l'a emportée en 9 jours. Elle a deux frères et une sœur en bonne santé et n'en a pas eu d'autres.

En 1871, après avoir fait une assez longue marche dans un chemin pierreux, elle a souffert du pied gauche, lequel a enflé ; les douleurs étaient très vives, et deux jours après on la conduisait chez un rhabilleur qui lui « remit le nerf » et lui dit que la capsule du nerf était rompue à la partie externe du cou-de-pied ; depuis lors elle a toujours éprouvé des douleurs profondes de ce côté; elles lui paraissaient siéger dans l'os. Au bout de 15 jours elle recommence à

marcher avec difficulté et douleur ; peu à peu la marche devient plus facile, quoique par moment des douleurs assez vives se fissent encore sentir.

L'année suivante (1872) elle se tord le pied en marchant et on la conduit vers un autre rhabilleur qui, dit-elle, « n'a pas connu son mal » et lui prescrit le repos ; elle consulte alors un homœopathe qui la met au lit ; elle prend une pleurésie et s'en guérit peu à peu. Deux mois environ après sa pleurésie il se forme des abcès au cou-de-pied ; ces abcès se sont ouverts et ont laissé sortir de petits séquestres ; les fistules se sont fermées spontanément. Enfin il y a sept ans elle se tord de nouveau le pied ; celui-ci se dévie peu à peu et devient équin ; depuis ce dernier accident elle n'a plus pu marcher sans béquilles jusqu'en 1880.

Elle a été neuf fois à Lancy où, après la cure, le Dr Suchard a appliqué le bandage Scott (pansement mercuriel). Depuis deux et demi ans elle a pu marcher avec une canne. son pied restant du reste dans l'extension forcée et immobile. Actuellement elle se sert de béquilles. Dans le courant de l'année enfin elle a consulté M. H. Martin, orthopédiste à Lausanne, qui, en essayant de redresser le pied, a senti un craquement, et lui a dit qu'un traitement orthopédique ne devait pas être appliqué dans ce cas.

Etat actuel : Le pied malade se trouve dans l'extension forcée avec une légère abduction (valgus), les mouvements que l'on cherche à imprimer à l'articulation tibio-tarsienne n'ont d'autre effet que de provoquer une vive douleur, l'articulation reste immobile ; le tendon d'Achille est tendu sous la peau ; je ne sens aucun craquement pendant cette exploration. Les parties molles correspondant à l'articulation en avant, en dedans et surtout en dehors vers la malléole externe, sont tuméfiées ; il n'y a ni rougeur, ni œdème, mais un gonflement mou et élastique ; la peau est comme amincie, un peu luisante et arborisée de fines traînées vasculaires ; du reste le gonflement est modéré. La pression sur le calcanéum n'est pas douloureuse, non plus que sur la

région antérieure du tarse; la douleur à la pression se rencontre sur la partie inférieure des deux malléoles jusqu'à 3 cent. environ de leur sommet; elle se rencontre sur tout le pourtour de l'articulation tibio-tarsienne, et particulièrement vive sur la saille de l'astragale; elle est nulle sur le scaphoïde. — La jambe est un peu tuméfiée le soir; du reste, la marche est depuis 7 ans presque toujours impossible sans le secours de béquilles. On remarque encore au-dessous de chaque malléole des cicatrices déprimées, stigmates de fistules par lesquelles des fragments d'os se sont éliminés.

Au pli de l'aine gauche cicatrices d'adénite suppurée; on ne sent plus à ce niveau que quelques petits noyaux ganglionnaires durs. Quoique la malade ait toussé autrefois, sans avoir jamais craché de sang, l'examen de la poitrine ne permet de constater aucun signe morbide ni dans les poumons, ni dans le cœur. Foie normal; organes digestifs fonctionnant bien. Les règles sont régulières, normales.

L'embonpoint est assez prononcé : je ne retrouve pas trace ni au cou ni aux aisselles des ganglions que la malade dit avoir eus. En somme, l'état général est suffisamment bon pour autoriser une opération conservatrrice.

Diagnostic : Ankylose probablement incomplète en portion vicieuse, consécutive à une arthrite fongueuse tibio-tarsienne.

L'opération proposée étant acceptée par la malade et sa famille, elle est pratiquée dans notre clinique particulière le 9 décembre 1882, avec l'aide de MM. les Drs A. Reverdin, A. Mayor et U. Vauthier. — Anesthésie par l'éther : pulvérisation phéniquée (pulv. de Championnière), Esmarch.

La nécessité de couper le tendon d'Achille m'engage à modifier le procédé classique; celui que j'ai employé a été très facile dans son exécution et a permis de voir largement la jointure. Je fais une incision un peu oblique en bas et en avant qui part du bord interne du tendon d'Achille et dépasse de 2 ou 3 cent. en avant la pointe de la malléole

externe en passant à un petit travers de doigt au-dessous d'elle; elle intéresse la peau et le tissu cellulaire; dans un second temps je coupe le tendon d'Achille immédiatement au-dessus du bord supérieur du calcanéum et les tendons des péroniers latéraux; le ligament latéral externe incisé, je puis sans difficulté luxer le pied en dedans; les adhérences de l'astragale avec le tibia se rompent facilement; je détache alors le périoste de l'astragale en dehors et j'attaque cet os, très mou, complètement gras, avec la gouge et la cuillère tranchante; j'abrase ainsi l'os sans chercher à l'extraire en totalité, mais de façon à convertir sa face supérieure en une surface plane. — Je dénude alors avec la plus grande facilité de son périoste épaissi et peu adhérent la malléole externe qui est sciée avec la scie de Larrey; je passe à la malléole interne et fais de même.

Il a été aussi aisé que possible de pratiquer la dénudation régulière de ces deux os et de les scier; le trait de scie a emporté une mince couche de la surface articulaire du tibia. Je remarque en passant que tandis que les malléoles présentaient une teinte lie-de-vin et ont saigné dès l'ablation du tube d'Esmarch, l'astragale est jaunâtre et saigne peu.— J'avais pensé d'abord à suturer les péroniers, mais cela m'a paru superflu et j'ai passé outre. Nous avons à lier la péronière assez volumineuse et quelques artérioles circulant dans le périoste épaissi. Tube à drainage sortant en arrière de la malléole externe. Suture en surjet, au catgut ; nous voyons que nous ne pourrons rapprocher sans traction forte la peau au niveau du tendon d'Achille et laissons cette partie sans suture. Pansement de Lister avec une grande masse de gaze froissée; par-dessus le pansement attelle antérieure plâtrée allant de la racine des orteils jusqu'au-dessus du genou. Le membre est ensuite déposé dans une gouttière.

Après l'opération agitation, vomissements, tendance au refroidissement, le tout dû à l'éther.

(Les surfaces articulaires péronéennes et tibiales sont partout recouvertes de fongosités mollasses, rouges, formant une couche mince; la surface est dépouillée de cartilage.

mammelonnée, érodée, l'os est mou et vasculaire. Pas de pus, ni de matière caséeuse. Il est difficile de retrouver autre chose dans l'astragale réduit en morceau que l'état gras et la friabilité ; quand la gouge a pénétré dans l'os il en est sorti une bouillie grasse, qui ressemblait à du pus, mais qui n'était que de la graisse.)

Soir. Douleurs assez vives par moment au niveau du tendon d'Achille et du tibia. P. 83, t. a. 38°2.

10 Déc. M. p. 80, t. a. 37°7. La malade souffre moins; le pansement est intact; soir, 92; 38°6.

11 Déc. 92; 38°3. Le pansement étant traversé est changé sans difficultés. Suintement de sang assez abondant ; pansement de Lister et attelle plâtrée, gouttière.

Soir. 106; 38°9. La malade souffre peu et se sent bien.

12 Déc. 92; 38°7. Soir, 100 ; 38°9. La malade, malgré l'élévation de la température, se trouve bien et mange.

13 Déc. 80; 38°2. Sensation de courbature générale; la nuit a été pourtant très bonne; le pansement est intact. Pas de selles. Soir, 84; 38°7.

14 Déc. 76; 38°. Pansement. Il n'y a qu'un peu de sang dans le pansement; plaie en très bon état. Soir, 88; 38°5.

15 Déc. 84; 38°4. Soir, 80; 38°2.

16 Déc. 84; 38°5. Soir, 80; 38°3

17 Déc. 72; 37°9. Soir, 76; 38°5.

18 Déc. 72; 38°2. La malade a eu depuis 4 heures du matin de vives douleurs au niveau du péroné. Pansement à peine taché par un peu de sang; il s'écoule encore un peu de sang poisseux par le drain. Pansement de Lister. Les douleurs ont cessé. Soir, 80; 38°4.

19 Déc. 76; 38°. Soir, 72; 37°4.

20 Déc. 68; 37°1. Soir, 80; 37°2.

21 Déc. 72; 37°5. Soir, 76; 37°8.

22 Déc. 80; 37°4. Pansement, pas d'érythème; pansement taché de sérosité sanguinolente très peu abondante. J'ôte le drain qui racle sur des tissus durs, probablement des grains osseux; je ne le remets pas. La fausse articula-

tion paraît moins mobile déjà. Pansement de Lister, attelle plâtrée, gouttière. Soir, 80; 37°7.

23 Déc. 72; 37°3. Soir, 88; 37° 3.

24 Déc. 72; 37°3. Soir, 72; 37°6.

25 Déc. 72; 37°3. Soir, 80; 37°6.

26 Déc. 72; 37°3. Soir, 80; 37°4.

27 Déc. 68; 37°4. Soir, 68; 37°5. Pansement le matin, état excellent; la partie ouverte de la plaie dans la région du tendon d'Achille bourgeonne.

28 Déc. 76; 37°1. Soir, 80; 37°6.

29 Déc. 72; 37°4. Soir, 72; 37°5.

30 Déc. 76; 37°3. Soir, 68; 37°1.

31 Déc. 76; 37°2. Soir, 80; 37°4.

1er Janvier 1883. 76; 37°3. Soir, 72; 37°5.

2 Janv. 76; 37°3. Pansement. Soir, 72; 37°5. Les granulations sont à niveau.

3 Janv. 72; 37°7. Soir, 88; 37°7.

4 Janv. 88; 37°8. Soir, 88; 37°9; pas de douleurs.

5 Janv. 72; 36°9. Soir. 68; 37°2.

6 Janv. 68; 36°5; pansement; un peu de pus dans le pansement; la pression en fait sortir une demi-cuillerée à café environ dans la partie antérieure de l'incision. Soir, 76; 37°4.

7 Janv. 68; 37°. Soir, 76; 37°5.

8 Janv. 84; 37°1. Soir, 72; 37°4.

9 Janv. 72; 36°9; pansement. Très peu de pus; il n'en sort pas par pression; belles granulations en arrière, pas de douleur. La malade peut maintenir seule son pied à angle droit sur la jambe, mais il tombe un peu en dedans.

Soir, 80; 37°4.

Températures normales dans la suite.

Pansement le 13. Un peu de suppuration, très peu abondante.

Le 16, je fais un appareil plâtré et la malade rentre chez elle le 17 janvier; je découpe une fenêtre et fais un petit pansement le 19, puis de deux en deux jours. Plaie granu-

lante au niveau du tendon d'Achille ; un bourgeon dans la partie antérieure de l'incision. Cautérisation au crayon de nitrate.

Pendant les mois de février et de mars la malade garde son appareil plâtré, qui est remplacé le 11 mars ; les petits bourgeons sont cautérisés de temps en temps et la cicatrisation définitive s'achève au commencement du mois d'avril, le bandage plâtré est enlevé le 14 ; à la fin du mois la malade est pourvue d'une bottine dont le talon et la semelle ont 2 centimètres de hauteur de plus que pour l'autre pied. La bottine est montante et fortifiée au moyen de deux lames métalliques latérales. Le pied a un peu de tendance à se dévier en dedans, il a conservé des mouvements de flexion et d'extension limités, il est vrai, mais très suffisants pour la marche.

L'opérée éprouve d'abord d'assez vives douleurs en marchant ; elles s'atténuent peu à peu ; elle se rend à Lavey au mois de juillet encore avec des béquilles. De retour des bains au bout d'une quinzaine de jours, elle abandonne définitivement les béquilles ; dans la maison elle marche sans aucun appui et ne prend une canne que pour sortir. Au mois de septembre, je commence à lui faire de temps en temps une séance d'électrisation qui lui rend peu à peu la force et la souplesse. L'application du courant d'induction montre que les tendons sectionnés se sont parfaitement réunis ; du reste, cela est évident sans cette épreuve ; les contractions volontaires du triceps sural se communiquent parfaitement jusqu'au calcanéum ; l'extension active s'effectue dans une limite restreinte, il est vrai ; d'autre part la voûte plantaire ne s'est nullement affaissée. Sous l'influence de l'électrisation l'atrophie de la jambe diminue notablement et se réduit à une différence de 3 centimètres dans la circonférence du mollet.

J'examine en dernier lieu l'opérée au milieu de mai 1884. Je constate que le raccourcissement de la jambe mesuré, du bord des condyles du fémur aux bords interne et externe du pied n'est plus que de 1c,5 ; il était d'environ 2c,5 en avril quand la bottine a été faite. La malléole externe paraît

s'être plus complètement régénérée que l'interne ; elle fait une saillie facile à sentir, et il y a toujours, quand le pied n'est pas soutenu, un peu de tendance au renversement du pied en dedans ; la voûte plantaire n'est nullement affaissée; le pied peut être fléchi par la malade jusqu'à l'angle droit ; l'extension se fait bien et facilement ; elle est cependant un peu limitée. Mlle R. n'éprouve plus aucune douleur ; elle marche sans peine, sans boiterie et ne prend de canne que pour sortir ; elle peut faire alors une course assez longue, et se déclare très heureuse du résultat obtenu.

Nous transcrivons ici, à titre de document, la communication faite sur son procédé de résection tibio-tarsienne par le professeur Jacques-L. Reverdin, dans la séance du *8 février 1883,* de la Société médicale de Genève : [1]

« Il y a deux mois environ, j'ai été consulté par une demoiselle de 36 ans, pour un pied équin consécutif à une arthrite probablement fongueuse du cou-de-pied. Cette arthrite avait débuté il y a 10 ans, à la suite d'une entorse. Il y a eu élimination de séquestres, car il reste des cicatrices enfoncées, provenant de plusieurs fistules. Je diagnostiquai une ankylose incomplète et proposai la résection, qui fut acceptée. Comme l'ankylose paraissait incomplète et qu'il existe du gonflement dû probablement à des fongosités, c'est à la résection articulaire que je m'arrêtai. La malade ne pouvait plus marcher sans béquilles.

1. *Revue médicale de la Suisse romande,* 1883, 15 mars, page 161.

« J'ai choisi pour cette opération un procédé approprié à la circonstance et que je crois inédit ; au moins je n'en ai pas trouvé mention dans les quelques recherches que j'ai faites. Peut-être, cependant, le procédé de Textor lui est-il, sinon semblable, au moins analogue. Le tendon d'Achille étant fortement rétracté, il fallait le couper en tous cas. Profitant de ce fait, je fis l'incision suivante : portant le bistouri sur le tendon d'Achille, immédiatement au-dessus du calcanéum, je le conduisis directement en avant sous la malléole externe, puis obliquement en avant et en dedans sur le dos du pied jusqu'au niveau de l'extenseur du cinquième orteil, sans l'atteindre. L'incision fut conduite jusqu'aux os et je sectionnai le tendon d'Achille et les tendons des péroniers. Il fut alors facile de luxer le pied en rompant l'ankylose, en effet incomplète. Comme la face supérieure de l'astragale paraissait seule malade, je l'abrasai avec la gouge et le ciseau ; il fut ensuite très facile de dénuder correctement les deux malléoles et de les scier avec une scie Larrey. La plaie fut réunie, sauf en arrière où la peau étant autant rétractée que le tendon, je crus prudent de laisser ce jour entrebaillé et un drain y fut placé. Les suites de l'opération ont été des plus simples ; la malade est en bonne voie de guérison. Opérée le 9 décembre 1882 à notre clinique particulière, elle en est sortie le 17 janvier avec un appareil plâtré fenêtré.

« Ce procédé donne une bonne ouverture de l'articulation et il m'a paru beaucoup plus facile à exécuter que le procédé de Moreau ; il est vrai que le tendon d'Achille et ceux des péroniers sont coupés ; en cas ordinaire on pourrait, à la rigueur, les suturer, comme j'avais eu d'abord l'intention de le faire pour les péroniers.

« Du reste, Verneuil, d'après une communication de Nepveu, coupe ces trois tendons de parti pris, pour éviter une mauvaise position du pied. Néanmoins, j'ai voulu voir si on pourrait épargner le tendon d'Achille en commençant l'incision sur son bord externe ; l'opération est possible, mais on a moins de jour, et il faut après l'incision faire la

résection totale de l'astragale. Je l'ai faite facilement sur le cadavre.

« Le procédé que j'ai employé a son application spéciale dans les cas d'équinisme avec ankylose. Il pourrait être utilisé dans d'autres cas avec avantage. Il permet plus facilement que celui de Moreau de voir tout l'intérieur de la jointure. »

CONCLUSIONS GÉNÉRALES

1. Parmi les procédés de résection tibio-tarsienne, il n'en est aucun qui doive être admis à l'exclusion des autres. La plupart répondant à certaines indications, un choix est nécessaire suivant les cas.

2. Toutes les fois qu'on enlèvera les malléoles seules, les procédés à incisions latérales ou jambières seront indiqués.

3. Parmi ces derniers on choisira de préférence, ceux d'Ollier, de Chauvel ou de Langenbeck, suivant la hauteur où l'on sciera les os. (Une seule incision latérale suffira toujours, cela va sans dire, pour l'ablation d'une seule malléole.)

4. Lorsque la résection s'étendra à l'astragale, ou qu'il sera urgent d'examiner à fond la cavité articulaire, et par conséquent de se créer beaucoup de jour, on s'adressera à un procédé à incision tarsienne.

5. Toutes les fois que la section des tendons des péroniers latéraux et du tendon d'Achille, sera indiquée ou pourra être pratiquée sans désavantage, on donnera la préférence au procédé de notre illustre

maître, le professeur J.-L. Reverdin, comme étant le procédé le plus simple, le plus facile, le plus rapide et répondant le mieux à l'indication d'une large ouverture de l'articulation tibio-tarsienne. (Ce procédé peut, du reste, être mis en pratique sans section du tendon d'Achille.)

6. Quand on redoutera la section de ces tendons, on emploiera, dans les mêmes circonstances, le procédé de M. Paul Vogt, qui offre le double avantage de causer peu de délabrements et de donner beaucoup de jour, avantage qu'il paie, il est vrai, par un peu plus de difficulté et de longueur d'exécution.

7. Quant aux autres procédés à incision tarsienne, on ne s'en servira qu'exceptionnellement, lorsque par exemple, les lésions de l'articulation malade intéresseront surtout les organes que l'on redoute de léser par ces procédés, dans les cas ordinaires.

8. La méthode sous-périostée d'Ollier devra être utilisée toutes les fois qu'on le pourra, comme constituant le moyen le plus efficace de régénération des os et limitant extrêmement les lésions.

La Faculté de Médecine, après avoir pris connaissance de cette thèse, en autorise l'impression, sans émettre par là d'opinion sur les propositions qui y sont énoncées.

Le Doyen de la Faculté :

Dr L. Revilliod.

Genève, le 6 Juin 1884.

PLANCHE I.

1.

2.

3.

4.

5

6.

7.

8.

9.

PLANCHE III.

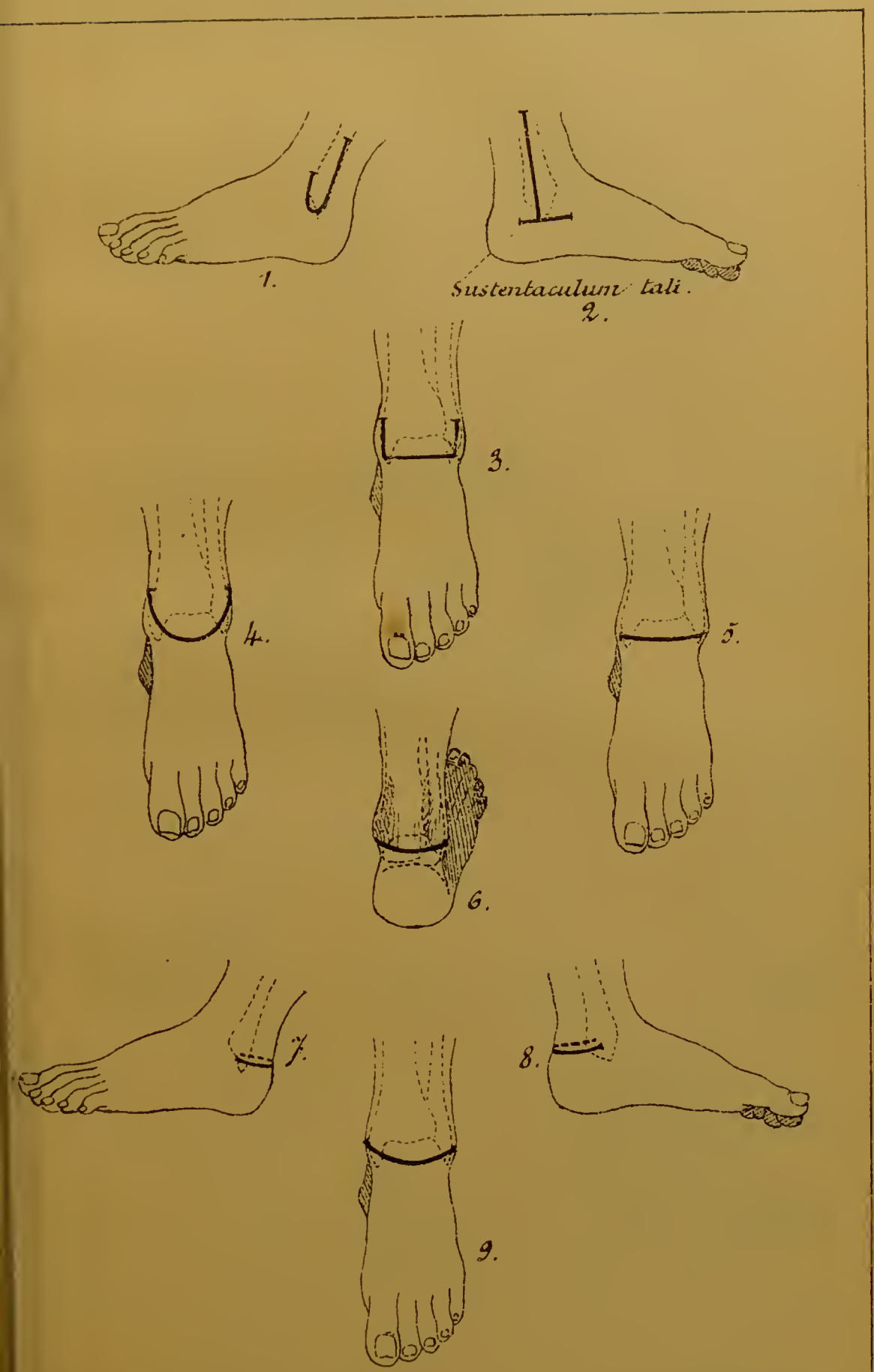

BOYLE COUNTY PUBLIC LIBRARY